https://doi.org/10.29296/25877305-2021-11-13

Деформация бронха в бронхоскопической практике

М.Л. Штейнер[1, 2], доктор медицинских наук,
Ю.И. Биктагиров[2], кандидат медицинских наук,
А.В. Жестков[2], доктор медицинских наук, профессор,
Е.А. Корымасов[2], доктор медицинских наук, профессор,
Е.П. Кривощеков[2], доктор медицинских наук, профессор,
С.А. Бабанов[2], доктор медицинских наук, профессор,
Н.Е. Лаврентьева[2], кандидат медицинских наук,
А.Ю. Кибардин[3]
[1]Самарская городская больница №4
[2]Самарский государственный медицинский университет
[3]Дорожная клиническая больница на станции Самара ОАО «РЖД», Самара
E-mail: mlshte@yandex.ru

Изучены частота и эндобронхиальная симптоматика деформаций бронхов по материалам 7323 (100%) первичных лечебно-диагностических бронхоскопий, проведенных в эндоскопическом кабинете стационара Самарской городской больницы №4 и в отделении реанимации и интенсивной терапии. Выявлены 114 (1,557%) пациентов с деформацией бронхов. Этиологическую принадлежность деформации бронхов в результате визуального бронхологического осмотра с опорой на анамнестические данные и данные предшествующего лучевого обследования органов грудной клетки удалось установить лишь в 28 (0,323%) случаях. Для этиологической верификации деформации бронхов предложен специальный алгоритм дополнительных диагностических эндобронхиальных манипуляций. При неустановленной этиологии рекомендовано избегать формулировки «Рубцовая деформация бронхов». Такие диагностические ситуации предложено определять как «Деформация бронха, требующая морфологической и бактериологической оценки».

Ключевые слова: пульмонология, бронхоскопия, рубцовая деформация бронха, деформация бронха, требующая морфологической и бактериологической оценки.

Для цитирования: Штейнер М.Л., Биктагиров Ю.И., Жестков А.В. и др. Деформация бронха в бронхоскопической практике. Врач. 2021; 32 (11): 66–69. https://doi.org/10.29296/25877305-2021-11-13

Одной из отправных точек эндобронхиальной пропедевтики является оценка формы бронха, которая в норме имеет приближающуюся к округлой или овальной форму [1–3]. Практически любое изменение данной формы можно трактовать как патологическое. При этом деформации бронха встречаются при различных поражениях трахеобронхиального дерева [1–5].

Деформация бронхов возможно при опухолевом поражении (при сдавлении опухолью извне), при перибронхиальном или эндофитном опухолевом росте, при прорастании изнутри экзофитно растущей опухолью. Возможна также деформация за счет метастатических процессов, в частности в перибронхиальные или бифуркационные лимфатические узлы [2, 3, 5–7].

Туберкулезное поражение легочной паренхимы, трахеобронхиального дерева и лимфоидного аппарата легких на определенном этапе также ведет к деформации бронха. Описаны различные варианты такого исхода: концентрический рубцовый стеноз, пристеночный рубцовый стеноз, «атрофичный» бронх [4, 8–10].

Деформация бронхов является макроскопически видимым исходом процесса ремоделирования бронхов при хронической обструктивной болезни легких (ХОБЛ). К этому приводит весь каскад патологических изменений бронхиальной стенки: гиперплазия и гипертрофия гладкой мускулатуры бронхов, повышение васкуляризации субэпителиальной ткани, гиперплазия бокаловидных клеток, утолщение базальной мембраны, активация фибробластов и отложения коллагена в стенках бронхов, ведущая к потере нормальной растяжимости бронхов [11–13]. При длительном течении ХОБЛ деформация бронха встречается довольно часто [14].

Нередко деформации бронхов возможны за счет сдавления пакетами лимфатических узлов (при саркоидозе, других диссеминированных процессах в легких, профессиональной патологии), массивным плевральным выпотом [5, 15–17].

Нельзя забывать и об анатомических особенностях отдельных областей. В частности, достаточно часто встречается веретенообразная форма сегментарного бронха В9 нижней доли левого легкого, являющаяся вариантом анатомической нормы [18].

Достаточно часто имеет место деформация бронхов на фоне неспецифических эндобронхиальных изменений (нет признаков острого туберкулезного процесса, например язвенного туберкулеза бронхов или прямых анатомических признаков опухолевого роста). На практике в таких случаях эндоскописты выносят в эндоскопическое заключение фразу «рубцовая деформация бронха», и диагностический поиск на этом заканчивается. Такое широкое использование термина «рубцовая деформация бронха» во многих ситуациях представляется не вполне оправданным.

Целью работы является оценка частоты деформации бронхов по итогам бронхологического исследования, ее этиология, а также выработка тактики применения дополнительных диагностических эндобронхиальных манипуляций при неспецифической визуальной эндобронхиальной картине.

МАТЕРИАЛ И МЕТОДЫ

Оценена частота выявления деформации бронха по результатам проведения 7323 (100%) первичных лечебно-диагностических бронхоскопий, выполненных в эндоскопическом кабинете №2 стационара ГБУЗ Самарской области «Самарская городская больница №4» за период с 2010 по 2020 гг. Бронхоскопия проводилась как в условиях эндоскопического кабинета, так и в условиях отделения реанимации и интенсивной терапии (ОРИТ) по общепринятым показаниям. При этом в условиях кабинета бронхоскопии проводились на фоне трансназальной подачи кислорода (6–10 л/мин). В условиях ОРИТ методами респираторной протекции являлись невозвратная масочная система с мешком-резервуаром, неинвазивная или искусственная вентиляция легких. Бронхоскопия в ОРИТ проводилась на фоне полифункционального мониторинга.

Критериями исключения из обследования являлись травмы грудной клетки с повреждением легочной ткани в анамнезе.

Всем пациентам предварительно проведена рентгенография грудной клетки (n=7323; 100%); в 186 (2,54%) случаях помимо классического рентгенологического обследования выполнена компьютерная томография (КТ) органов грудной клетки (ОГК).

Бронхологическое заключение осуществлялось на основе классификации, предложенной J.M. Lemoine (1965) [19], в модификации Г.И. Лукомского и Г.М. Орлова (1973) [2]. При этом деформация бронха выносилась в бронхологическое заключение с указанием локализации процесса.

При обнаружении деформации бронхологическое исследование дополнялось специально разработанным комплексом определенных дополнительных диагностических эндобронхиальных манипуляций.

В ряде случаев для правильной трактовки формы сегментарного бронха В9 левой базальной пирамиды использован разработанный ранее способ визуальной дифференциальной диагностики деформации бронха и анатомического варианта нормы [20].

Для проведения бронхоскопии использовались фибробронхоскопы BF-1T30, BF-1T60 (Olympus, Япония), а также видеобронхоскоп MAF-TM (Olympus, Япония). Эндобронхиальные фотографии выполнялись с помощью бронхоскопа MAF-TM.

РЕЗУЛЬТАТЫ И ОБСУЖДЕНИЕ

При проведении первичной бронхоскопии деформация бронхов различной локализации выявлена у 114 (1,557%) пациентов. При этом этиологическую принадлежность деформации бронхов в результате визуального бронхологического осмотра удалось установить только в 28 (0,323%) случаях. Большую роль в этом сыграли имеющиеся анамнестические данные, а также данные рентгенографии или КТ ОГК. Данные об этиологии деформации бронхов представлены в табл. 1.

Деформация бронхов на фоне центрального рака легкого обычно не вызывала затруднений, т.к. относится к прямым анатомическим признакам опухолевого роста [2] (рис. 1).

Наличие «атрофичного» бронха, являющегося одним из немногих патогномоничных эндобронхиальных симптомов, указывающих на туберкулезный генез поражения, позволяет решить вопрос об этиологической деформации бронха непосредственно в процессе эндобронхиального осмотра.

Правильно трактовать картину пристеночного бронхостеноза как причину деформации бронха помогли данные анамнеза (указания на перенесенный туберкулез с развитием туберкулезного панбронхита), сохраненные фрагменты слизистой в области стенотической деформации бронха и скопление вязкого гнойного или слизисто-гнойного секрета дистальнее области деформации.

Не вызывала сомнений и этиология в случаях массивного плеврального выпота, установленного рентгенологически. Данные деформации отличала синхронность деформации всех сегментарных бронхов средней и нижних долей; при этом какие-либо локальные поражения слизистой или рельефа бронхиальной стенки отсутствовали (рис. 2).

Подобные изменения отмечены и при спонтанном пневмотораксе, но в данном случае отмечалась верхнедолевая локализация изменений.

Мы предлагаем избегать достаточно распространенного варианта заключения «рубцовая деформация бронха», по крайней мере, по итогам первичного бронхологического осмотра, т.к. невозможно чисто визуально решить – является ли данная картина следствием деформирующего бронхита или нет. В процессе бронхологического исследования даже при известном диагнозе ХОБЛ по итогам визуального осмотра не всегда возможно связать деформацию бронхов именно с данным заболеванием. Нередко, кроме собственно деформации, другие патогномоничные эндобронхиальные признаки отсутствуют. В таких ситуациях необходимо помнить, что ХОБЛ отличает высокая коморбидность; в частности, пациенты с ХОБЛ находятся в группе риска как

Таблица 1

Этиологическая принадлежность деформации бронхов, установленная в процессе визуального бронхоскопического осмотра

Table 1

The etiology of bronchial deformity identified by visual bronchoscopic examination

Этиологическая причина деформации бронхов	Число пациентов, n (%)
Центральный рак легкого	18 (0,246%)
Исход туберкулезного поражения трахеобронхиального дерева, в том числе:	4 (0,055%)
«атрофичный» бронх	1 (0,014%)
пристеночный бронхостеноз	3 (0,041%)
Массивный плевральный выпот	5 (0,069%)
Спонтанный пневмоторакс	1 (0,014%)

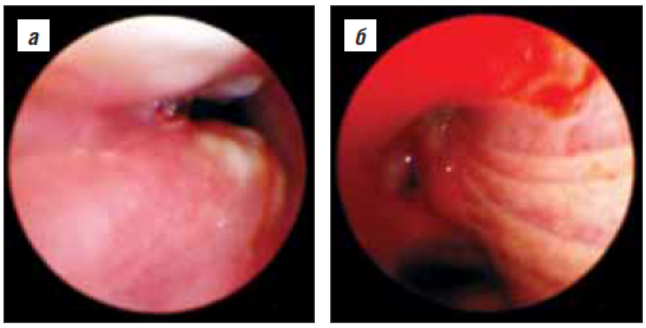

Рис. 1. Центральный рак правого легкого: *а* – опухолевые разрастания находятся сразу ниже отхождения сегментарного бронха В6, смешанный рост опухоли (перибронхиальный в сочетании с экзофитным) стенозирует и резко деформирует просвет правого нижнедолевого бронха, проведение бронхоскопа к бронхам правой базальной пирамиды возможно только на вдохе; *б* – плюс-ткань в области правого верхнедолевого бронха, стенозирующая и деформирующая его просвет, провести бронхоскоп в сегментарные бронхи верхней доли не представляется возможным

Fig. 1. Central cancer of the right lung: *a* – tumor growths are located immediately below the origin of the segmental bronchus (B6), mixed (peribron-chial concurrent with exophytic) tumor growth obstructs and sharply deforms the lumen of the right lower lobe bronchus, a bronchoscope can be placed to the bronchi of the right basal pyramid only while inhaling; *б* – the plus-tissue is observed in the region of the right upper lobe bronchus, which obstructs and deforms its lumen, it seems impossible to place a bronchoscope into the seg-mental bronchi of the upper lobe

Рис. 2. Резкое сужение устья среднедолевого бронха щелевидной формы на фоне массивного правостороннего гидроторакса; провести бронхоскоп в среднедолевой бронх не представляется возможным

Fig. 2. A sharp narrowing of the slit-shaped ostium of the middle lobe bronchus in the presence of massive right-sided hydrothorax; it seems impossible to place a bronchoscope in the middle lobe bronchus

по центральному раку легких, так и по туберкулезу. Поэтому заключение «рубцовая деформация бронха», предполагающее исход деформирующего бронхита при ХОБЛ, нуждается в обосновании.

Для характеристики подобных визуальных изменений представляется правильным использовать заключение «деформация бронха, требующая морфологической и бактериологической оценки». Термин «рубцовая деформация бронха» может быть использован при исключении опухолевого или специфического туберкулезного поражения, а также любых вариантах деформации бронха за счет сдавления извне (например, на фоне массивного плеврального выпота, сдавления увеличенными лимфатическими узлами при саркоидозном поражении и т.д.). При этом целесообразно выносить информацию о деформации бронха не только в эндоскопическое заключение, но и в клинический диагноз.

В нашем исследовании заключение «деформация бронха, требующая морфологической и бактериологической оценки» было вынесено по итогам проведения первичной лечебно-диагностической бронхоскопии в 86 (1,175%) случаях. Для этиологической верификации деформации бронхов применен специальный набор дополнительных диагностических эндобронхиальных манипуляций, выполняемых в определенной последовательности (табл. 2).

Применение подобного подхода позволило выявить 2 (0,028%) случая туберкулезного поражения легких; в 5 (0,069%) случаях генез деформации носил неопластический характер. В остальных случаях деформация бронхов в итоге расценена как рубцовая: 63 (0,861%) пациента с ХОБЛ; 1 (0,014%) – с сочетанием ХОБЛ и бронхиальной астмы; 5 (0,069%) – с внебольничной пневмонией на фоне ХОБЛ; 2 (0,028%) – с бронхоэктатической болезнью.

Таблица 2

Технологическая карта этиологической верификации деформации бронха

Table 2

Flow chart for etiological verification of bronchial deformity

Этап	Содержание этапа
1	Лаваж деформированного бронха (долевой, сегментарный, субсегментарный) с последующим определением в бронхоальвеолярной жидкости атипичных клеток, а также КУМ методами посева и микроскопии осадка по Цилю–Нильсену
2	Проведение браш-биопсии из устья деформированного бронха. Полученный материал наносится на 2 отдельных предметных стекла для последующего цитологического исследования (в условиях патологоанатомического отделения) и бактериоскопии осадка по методу Циля–Нильсена (в условиях общеклинической лаборатории)
3	Щипковая биопсия из шпоры деформированного бронха для проведения гистологического исследования. Перед помещением фрагментов биопсируемой ткани в транспортировочную емкость с 10% раствором формалина выполняются мазки-отпечатки (на 1–2 предметных стекла) для дополнительного цитологического исследования

Примечание. КУМ – кислотоустойчивые микобактерии.

Приводим клинический пример.

***Пациент К.**, 68 лет, госпитализированный в пульмонологическое отделение с тяжелым обострением ХОБЛ и внебольничной правосторонней нижнедолевой пневмонией (рентгенологически подтвержденной) был направлен в эндоскопический кабинет стационара для проведения бронхоскопии. Показанием служила массивная обструкция нижних дыхательных путей бронхиальным секретом на фоне неэффективности собственной экспектoрации. В ходе проведения исследования выявлена деформация сегментарного бронха В9 нижней доли правого легкого (рис. 3)*

В эндоскопическом заключении ситуация обозначена как «деформация сегментарного бронха В9 нижней доли правого легкого, требующая морфологической и бактериологической оценки». Согласно представленной в табл. 2 технологической карте этиологической верификации деформации бронха, полностью выполнен соответствующий набор дополнительных диагностических эндобронхиальных манипуляций. В браш-биоптате из устья бронха выявлены атипичные клетки. Проведенная КТ легких подтвердила диагноз центрального рака правого легкого с локализацией в нижней доле.

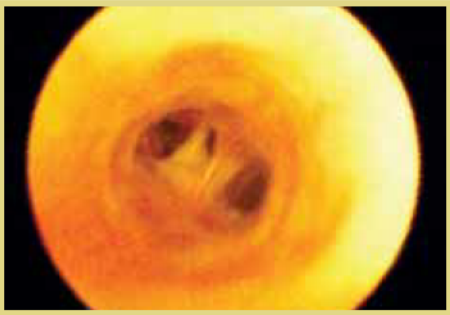

Рис. 3. Деформация правого сегментарного бронха В9 у пациента К. с внебольничной правосторонней нижнедолевой пневмонией на фоне тяжелого обострения ХОБЛ

Fig. 3. Right segmental bronchus (B9) deformity in Patient K. with community-acquired right lower lobe pneumonia during severe exacerbation of COPD

ЗАКЛЮЧЕНИЕ

Визуально определяемая при проведении бронхоскопии деформация бронха должна служить поводом для проведения дифференциального диагноза.

Наличие деформации бронха требует от врача-эндоскописта проведения комплекса определенных дополнительных диагностических эндобронхиальных манипуляций.

* * *

Авторы заявляют об отсутствии конфликта интересов.

Работа не имела финансовой поддержки.

Литература/Reference

1. Герасин В.А. Бронхологические методы в диагностике, лечении и оценки функционального состояния бронхиального дерева при заболеваниях легких: Автореф. дис. … д-ра мед. наук. Ленинград, 1981 [Gerasin V.A. Bronchologicheskie metody v diagnostike, lechenii i otsenke funktsionalnogo sostojaniia pri zhabolevaniiakh legkikh. Avtoref. dis. ... d-ra med. nauk. L., 1981 (in Russ.)].

2. Лукомский Г.И., Шулутко М.Л., Виннер М.Г. и др. Бронхопульмонология. М.: Медицина, 1982; 399 с. [Lukomskii G.I., Shulutko M.L., Vinner M.G. et al. Bronhopulmonology. M.: Meditsina, 1982; 399 p. (in Russ.)].

3. Oho K., Amemiya R. Practical Fiberoptic Bronchoscopy. 2nd Edn. Tokyo: Igaky-Shoin, 1984; 156 p.

4. Филиппов В.П., Черниченко Н.В. Бронхоскопия при заболеваниях легких (монография). М.: БИНОМ, 2014; 184 с. [Filippov V.P., Chernichenko N.V. Bronchoscopy for lung diseases. M.: BINOM, 2014; 184 p. (in Russ.)].

5. Паламарчук Г.Ф., Акопов А.Л., Арсеньев А.И. и др. Бронхоскопия в диагностике и лечении заболеваний органов дыхания. СПб: Фолиант, 2019; 328 с. [Palamarchuk G.F., Akopov A.L., Arsenev A.I. et al. Bronchoscopy in the diagnosis and treatment of respiratory diseases. S-Peterburg: Foliant, 2019; 328 p. (in Russ.)].

6. Волков В.С. Бронхоскопия в дифференциальной диагностике поражений бронхов при туберкулезе и онкологических процессах. *Военно-медицинский журнал*. 2007; 328 (4); 20–3 [Volkov V.S. Bronchoscopy in differential diagnosis of bronchial lesions in the cases of tuberculosis and oncologic processes. *Voyenno-meditsinskiy zhurnal*. 2007; 328 (4): 20–3 (in Russ.)].

7. Котляров П.М. Виртуальная бронхоскопия в диагностике рака легкого. *Лучевая диагностика и терапия*. 2015; 1: 56–63 [Kotlayrov P.M. Virtual bronchoscopy in the diagnosis of lung cancer. *Diagnostic radiology and radiotherapy*. 2015; 1: 56–63 (in Russ.)]. DOI: 10.22328/2079-5343-2015-1-56-63

8. Chung H.S., Lee J.H. Bronchoscopic assessment of the evolution of endobronchial tuberculosis. *Chest*. 2000; 117: 385–92. DOI: 10.1378/chest.117.2.385

9. Мищенко А.Н. Эндоскопическая анатомия долевых и сегментарных бронхов интактных и пораженным туберкулезом легких: Автореф. дис. … канд. мед. наук. Оренбург, 2010 [Mishchenko A.N. Endoskopicheskaya anatomiya dolevykh i segmentarnykh bronkhov intaktnykh i porazhonnym tuberkulozom logkikh: Avtoref. dis. … kand. med. nauk. Orenburg, 2010 (in Russ.)].

10. Серов О.А., Колпаков О.А., Краснов В.А. Комплексное обследование больных в диагностике туберкулезного поражения бронхов. *Бюллетень ВСНЦ СО РАМН*. 2011; 2 (70): 48–54 [Serov O.A., Kolpakov O.A., Krasnov V.A. Kompleksnoye obsledovaniye bol'nykh v diagnostike tuberkuloznogo porazheniya bronkhov. *Byulleten VSNTS SO RAMN*. 2011; 2 (70): 48–54 (in Russ.)].

11. Soja J., Łoboda P., Mikrut S. et al. Assessment of remodeling in chronic obstructive pulmonary disease using imaging methods. *Pol Arch Med Wewn*. 2015; 125 (9): 659–65. DOI: 10.20452/pamw.3047

12. Bakakos P., Patentalakis G., Papi A. Vascular Biomarkers in Asthma and COPD. *Curr Top Med Chem*. 2016; 16 (14): 1599–609. DOI: 10.2174/1568026616666150930121157

13. Brasier A.R. Therapeutic targets for inflammation-mediated airway remodeling in chronic lung disease. *Expert Rev Respir Med*. 2018; 12 (11): 931–9. DOI: 10.1080/17476348.2018.1526677

14. Холжигитова М.Б., Аралов Н.Р., Рахимов М.М. и др. Клиническая и бронхоскопическая характеристика воспалительного процесса у больных с хроническим обструктивным бронхитом. *Вопросы науки и образования*. 2019; 25 (74): 55–63 [Kholzhigitova M.B., Aralov N.R., Rakhimov M.M. et al. Klinicheskaya i bronkhoskopicheskaya kharakteristika vospalitel'nogo protsessa u bol'nykh s khronicheskim obstruktivnym bronkhitom. *Voprosy nauki i obrazovaniya*. 2019; 25 (74): 55–63 (in Russ.)].

15. Акопов А.Л., Егоров В.И., Агишев А.С. Инвазивные методы диагностики интерстициальных заболеваний легких. *Вестник хирургии им. И.И. Грекова*. 2006; 165 (6): 54–8 [Akopov A.L., Egorov V.I., Agishev A.S. Invasive methods of diagnosis of interstitial diseases of the lungs. *Vestnik khirurgii im. I.I.Grekova*. 2006; 165 (6): 54–8 (in Russ.)].

16. Wong M., Yasufuku K., Nakajima T. et al. Endobronchial ultrasound: new insight for the diagnosis of sarcoidosis. *Eur Respir J*. 2007; 29 (6): 1182–6. DOI: 10.1183/09031936.00028706

17. Judson M. The diagnosis of sarcoidosis. *Clin Chest Med*. 2008; 29: 415–27. DOI: 10.1016/j.ccm.2008.03.009

18. Штейнер М.Л. Особенности эндоскопической анатомии нижней доли левого легкого. *Известия высших учебных заведений. Поволжский регион. Медицинские науки*. 2020; 1 (53): 93–101 [Shteyner M.L. Features of the endoscopic anatomy of the left lung lower lobe. *Izvestiya vysshikh uchebnykh zavedeniy. Povolzhskiy region. Meditsinskiye nauki*. 2020; 1 (53): 93–101 (in Russ.)]. DOI: 10.21685/2072-3032-2020-1-11

19. Lemoine J.M. Les bronchites chronigues. *Bronches*. 1965; 15 (2): 129–42. DOI: 10.1159/000192011

20. Штейнер М.Л., Жестков А.В., Биктагиров Ю.И. Удостоверение на рационализаторское предложение №390 от 1.12.2017 «Способ визуальной дифференциальной диагностики рубцовой деформации бронха и анатомического варианта формы бронхиального устья». Принято ФГБОУ ВО «Самарский государственный медицинский университет» Минздрава России к использованию 11.12.2017 [Shteiner M.L., Zhestkov A.V., Biktagirov Yu.I. Udostoverenie na ratsionalizatorskoe predlozhenie №390 ot 1.12.2017 «Sposob vizual'noi differentsial'noi diagnostiki rubtsovoi deformatsii bronkha i anatomicheskogo varianta formy bronkhial'nogo ust'ya». Prinyato FGBOU VO «Samarskii gosudarstvennyi meditsinskii universitet» Minzdrava Rossii k ispol'zovaniyu 11.12.2017 (in Russ.)].

BRONCHIAL DEFORMITY IN BRONCHOSCOPIC PRACTICE

M. Shteiner[1,2]*, MD;* ***Yu. Biktagirov***[2]*, Candidate of Medical Sciences; Professor* ***A. Zhestkov***[2]*, MD; Professor* ***E. Korymasov***[2]*, MD; Professor* ***E. Krivoshchekov***[2]*, MD; Professor* ***S. Babanov***[2]*, MD;* ***N. Lavrentyeva***[2]*, Candidate of Medical Sciences;* ***A. Kibardin***[3]

[1]*Samara City Hospital Four*

[2]*Samara State Medical University*

[3]*Railway Clinical Hospital at the Samara Station, OAO «RZhD», Samara*

The incidence and endobronchial symptoms of bronchial deformities were studied using the materials of 7323 (100%) primary therapeutic and diagnostic bronchoscopies made in the En-doscopy Unit, Samara City Hospital Four, and in the intensive care unit. A total of 114 (1.557%) patients with bronchial deformity were identified. Visual bronchological examination on the basis of medical records and data from a previous chest radiation examination could establish the etiology of bronchial deformity only in 28 (0.323%) cases. A special algorithm for additional diag-nostic endobronchial manipulations has been proposed for the etiological verification of bronchial deformity. When the etiology of the latter is not established, the statement «cicatricial bronchial deformity» is best avoided. These diagnostic situations are proposed to define as «bronchial de-formity requiring morphological and bacteriological evaluation».

Key words: *pulmonology, bronchoscopy, cicatricial bronchial deformity, bronchial deformity requiring morphological and bacteriological evaluation*

For citation: *Shteiner M., Biktagirov Yu., Zhestkov A. et al. Bronchial deformity in bronchoscopic practice. Vrach. 2021; 32 (11): 66–69. https://doi.org/10.29296/25877305-2021-11-13*

Об авторах/About the authors: *Shteiner M.L. ORCID: 0000-0001-5848-6718; Biktagirov Yu.I. ORCID: 0000-0002-3949-2714; Zhestkov A.V. ORCID: 0000-0002-3960-830X; Korymasov E.A. ORCID: 0000-0001-9732-5212; Krivoshchekov E.P. ORCID: 0000-0003-4530-7527; Babanov S.A. ORCID: 0000-0002-1667-737X; Lavrentyeva N.E. ORCID: 0000-0002-7571-0328; Kibardin A.Yu. ORCID: 0000-0003-1698-1563*