https://doi.org/10.29296/25877305-2020-11-11

Выполнение «закрытого» торакоцентеза и дренирования плевральной полости слева при односторонней релаксации диафрагмы

О.Г. Деряева[1], кандидат медицинских наук,
Т.А. Слепокурова[2],
Ю.К. Тушинская[1],
М.С. Изюмов[1], кандидат медицинских наук,
М.Н. Романцов[1]
[1]Воронежский государственный медицинский университет им. Н.Н. Бурденко
[2]Центральная городская больница №20, Екатеринбург
E-mail: centaurea_cyanus@mail.ru

Релаксация диафрагмы может вызвать ряд трудностей во время оказания срочной медицинской помощи. Сегодня отсутствуют четкие рекомендации, регламентирующие действия хирургов в подобных ситуациях. Приведен клинический случай выполнения «закрытого» торакоцентеза и дренирования плевральной полости по поводу эмпиемы плевры слева у пациента с односторонней релаксацией диафрагмы. Показана возможность инвазивного вмешательства под УЗ-контролем в режиме on-line с целью профилактики ятрогенных травм органов брюшной полости и повышения качества оказываемой неотложной медицинской помощи.

Ключевые слова: хирургия, пульмонология, релаксация диафрагмы, эмпиема, УЗИ плевральной полости, рентгенограмма органов грудной полости, «закрытый» торакоцентез.

Для цитирования: Деряева О.Г., Слепокурова Т.А., Тушинская Ю.К. и др. Выполнение «закрытого» торакоцентеза и дренирования плевральной полости слева при односторонней релаксации диафрагмы. Врач. 2020; 31 (11): 57–59. https://doi.org/10.29296/25877305-2020-11-11

Релаксация диафрагмы – одностороннее стойкое высокое расположение диафрагмы, сохраняющее свою непрерывность и прикрепление в обычных местах [1]. Точных данных частоты встречаемости релаксации диафрагмы среди населения России в литературе не приводится. Обращает на себя внимание тот факт, что это патологическое состояние может вызвать ряд трудностей во время оказания срочной медицинской помощи. В настоящее время отсутствуют четкие рекомендации, регламентирующие действия хирургов в подобных ситуациях. Выделяют следующие виды релаксации диафрагмы: врожденная; приобретенная – травматическая, послеоперационная, вследствие воспалительных процессов [2]; идиопатическая, что необходимо учитывать при сборе анамнеза пациента [1, 3–5].

В связи с ростом числа выявляемых и оперируемых пациентов онкологического профиля (по данным журнала «Вестник РОНЦ им. Н.Н. Блохина РАМН» заболеваемость онкологией в России составляет в среднем 250 человек на 100 тыс. населения), особенно при злокачественных новообразованиях области шеи, средостения и органов дыхательной системы, чаще встречается одностороннее высокое стояние диафрагмы [6]. Причина развития данного феномена связана с пневмонэктомией, односторонней интраоперационной травмой диафрагмального нерва или прорастанием диафрагмального нерва опухолью. Общество торакальных хирургов России рекомендует проведение рентгенографии органов грудной полости в режиме скрининга среди пациентов с высоким риском развития релаксации диафрагмы, а также компьютерной томографии (КТ) грудной клетки, как уточняющего метода [1, 3]. В случае возникновения таких патологических состояний, как гидроторакс, гемоторакс, эмпиема плевры на стороне высокого стояния диафрагмы, появляется риск ятрогенной травмы органов брюшной полости при недостаточном объеме обследования перед выполнением пункции или «закрытого» торакоцентеза. Так, в проекте национальных клинических рекомендаций «Эмпиема плевры» имеются указания на необходимость проведения УЗИ плевральных полостей с целью определения точки для безопасного и адекватного дренирования плевральной полости при наличии осумкования, причем как в положении лежа, так и в положении сидя [7].

Приведем клинический случай, показывающий возможность применения ультразвукового (УЗ) метода с целью профилактики ятрогенных травм органов брюшной полости (в данном случае толстого кишечника и/или селезенки).

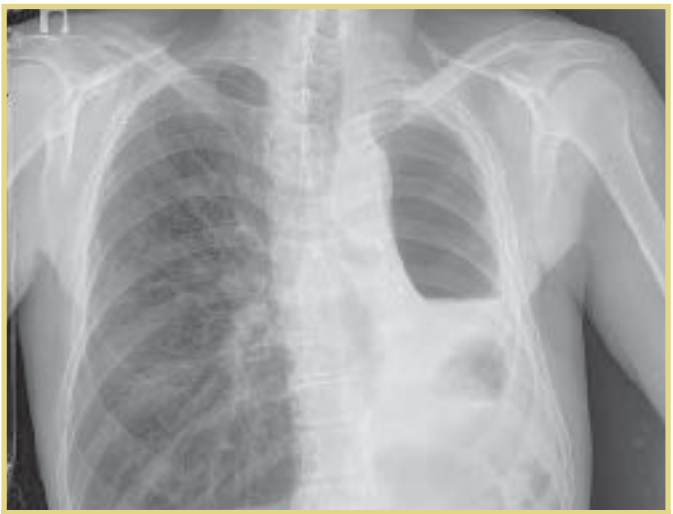

Рентгенограмма органов грудной полости: состояние после пневмонэктомии слева, горизонтальный уровень жидкости в проекции левой плевральной полости, высокое стояние диафрагмы слева
Chest radiograph: condition after left pneumonectomy; horizontal fluid level in the projection of the left pleural cavity; elevation of the left diaphragm

***Пациент К.**, 58 лет, в октябре 2018 г. поступил в отделение гнойной хирургии по поводу эмпиемы плевры слева. В анамнезе злокачественное новообразование левого легкого pT2aN1M^{+}, метастазы в головной мозг, IV стадия, в 2016 г. выполнена левосторонняя пневмонэктомия с лимфодиссекцией внутригрудных лимфатических узлов. Пациент пониженного питания (индекс массы тела – 15,3 кг/м^2). Выраженная общая слабость, большую часть времени проводит лежа, вертикальное положение тела удерживает лишь в течение нескольких минут. Пациенту проведена обзорная рентгенография органов грудной полости в положении сидя, выявлен левосторонний гидроторакс, высота стояния диафрагмы слева на уровне 4 межреберья (см. рисунок).*

Выполнено УЗИ плевральных полостей в положении лежа, обнаружена свободная жидкость с эховзвесью в левой плевральной полости, признаков многокамерности не выявлено. Высота стояния диафрагмы по данным УЗИ: в положении лежа – 4 ребро, в положении сидя – 4 межреберье. Под УЗ-контролем выполнена пункция левой плевральной полости, получен жидкий гной белого цвета. Принято решение оказания неотложной паллиативной помощи в объеме «закрытого» торакоцентеза и дренирования левой плевральной полости под УЗ-контролем в режиме on-line. Применение УЗ-сопровождения манипуляции объясняется изменением уровня расположения диафрагмы в положениях сидя и лежа, опасностью ятрогенной травмы толстого кишечника или селезенки [1]. В условиях операционной под УЗ-контролем on-line (портативный УЗ-сканер GE Logiq XP) выполнен «закрытый» торакоцентез и дренирование левой плевральной полости, эвакуировано 700 мл жидкого гноя белого цвета, проведена санация плевральной полости раствором диоксидина [8]. Манипуляция выполнена без осложнений. Назначена консервативная терапия – антибактериальная, противовоспалительная, инфузионная, анальгетики, промывание плевральной полости раствором диоксидина и перевязки. Общая длительность стационарного лечения – 9 койко-дней, дренаж удален на 7-е сут. Выплнены КТ, бронхоскопия. УЗИ левой плевральной полости после удаления дренажа не показало наличия свободной жидкости. Пациент выписан под наблюдение врача-хирурга поликлиники по месту жительства, рекомендовано проведение бронхоскопии и КТ с целью выявления причины эмпиемы плевры (диагностика несостоятельности главного бронха), обязательная консультация торакального хирурга пульмонологического центра.

Таким образом, при выполнения плевральной пункции или «закрытого» торакоцентеза в лечебно-профилактическом учреждении общего профиля необходимы:

- тщательный сбор анамнеза с более подробным уточнением врожденных патологий, травм и оперативных вмешательств области шеи и грудной клетки;
- рентгенография органов грудной полости при поступлении;
- УЗИ плевральных полостей в положении лежа и сидя.

При диагностировании релаксации диафрагмы на стороне предполагаемого хирургического вмешательства, его следует выполнять под УЗ-контролем в режиме on-line. Это позволит уменьшить риск ятрогенных повреждений органов брюшной полости и повысить качество оказываемой неотложной медицинской помощи.

* * *

Авторы заявляют об отсутствии конфликта интересов, связанных с данной статьей.

Исследование не имело спонсорской поддержки.

Литература/Reference

1. Жестков К.Г. Клинические рекомендации по диагностике и лечению релаксации. Общероссийская Общественная Организация «Российское Общество Хирургов»: сайт [Zhestkov K. G. Clinical recommendations for the diagnosis and treatment of diaphragm relaxation. All-Russian Public Organization «Russian society of Surgeons»: website (in Russ.)]. URL: *http://общество-хирургов.рф/stranica-pravlenija/klinicheskie-rekomendaci/torakalnaja-hirurgija/klinicheskie-rekomendaci-po-diagnostike-i-lecheniyu-relaksaci-diafragmy.html* (Дата обращения / Accessed: 09.11.2019).

2. Изюмов М.С., Булынин В.В., Бобровских А.М. Сравнительная морфологическая оценка реакции плевральных листков и интерстициальной ткани легких в эксперименте у крыс на различные химические агенты, применяемые при плевродезе. *Перспективы науки и образования.* 2018; 2: 262–6 [Isumov M.S., Bulynin V.V., Bobrovskikh A.M. Comparative morphological assessment of the reaction of pleural leaves and interstitial lung tissue in rats to various chemical agents used in pleurodesis. *Prospects of science and education*. 2018; 2: 262–6 (in Russ.)].

3. Хетагуров М.А. Реконструктивные операции на диафрагме в плановой торакальной хирургии. Автореф. дис. канд. мед. наук. М., 2019; с. 21 [Khetagurov M.A. Rekonstruktivnye operatsii na diafragme v planovoi torakal'noi khirurgii. Avtoref. dis. kand. med. nauk. M., 2019; s. (in Russ.)].

4. Клиническая хирургия: национальное руководство: в 3 т. Под ред. В.С. Савельева, А.И. Кириенко. М.: ГЭОТАР-Медиа, 2010; Т. III; с. 231 [Klinicheskaya khirurgiya: natsional'noe rukovodstvo: v 3 t. Pod red. V.S. Savel'eva, A.I. Kirienko. M.: GEOTAR-Media, 2010; T. III; s. 231 (in Russ.)].

5. Есаков Ю.С., Печетов А.А., Грицета А.Ю. Выбор метода пластики диафрагмы при приобретенной релаксации с позиции доказательной медицины (обзор литературы). *Хирургия*. 2014; 11: 88 [Esakov J.S., Pecherov A.A., Griseta A. Y. The Choice of method of plasty of iris in the acquired relaxation from a position of evidence-based medicine (literature review). *Surgery*. 2014; 11: 88 (in Russ.)].

6. Деряева А.Г., Зуйкова А.А., Добрынина И.С. Анализ онкологической заболеваемости на примере работы терапевтического участка поликлиники ОГБУЗ «Городская больница №2 г. Старый Оскол». *Научно-медицинский вестник Центрального Черноземья.* 2016; 66: 27–31 [Derjaeva A.G., Zuikova A.A., Dobrynina I. S. Analysis of cancer incidence the therapeutic area of the clinic MUCH «City hospital №2 Stary Oskol». *Nauchno-meditsinskii vestnik Tsentral'nogo Chernozem'ya.* 2016; 66: 27–31 (in Russ.)].

7. Национальные клинические рекомендации «Эмпиема плевры» (Проект). Общероссийская Общественная Организация «Российское Общество Хирургов»: сайт [National clinical recommendations «Empyema pleura» (Project) [Electronic resource]. All-Russian Public Organization «Russian society of Surgeons»: website (in Russ.)]. (дата обращения / accessed: 09.11.2019) URL: *http://общество-хирургов.рф/stranica-pravlenija/klinicheskie-rekomendaci/torakalnaja-hirurgija/nacionalnye-klinicheskie-rekomendaci-yempiema-plevry.html*

8. Булынин В.В., Николаевский В.А., Сырецких В.А. и др. Сравнительная активность различных концентраций компонентов хлоргексидин-диоксидиновой смеси по отношению к патогенной микрофлоре. *Научно-медицинский вестник Центрального Черноземья.* 2014; 56: 10–2 [Bulanin V.V., Nikolaev V.A., Syrecky V.A. et al. Comparative activity of different concentrations of chlorhexidine-dioxidine mixture components in relation to pathogenic microflora. *Nauchno-meditsinskii vestnik Tsentral'nogo Chernozem'ya.* 2014; 56: 10–2 (in Russ.)].

CLOSED THORACOCENTESIS AND LEFT PLEURAL DRAINAGE FOR UNILATERAL DIAPHRAGMATIC RELAXATION

O. Deryaeva[1]**, Candidate of Medical Sciences;* ***T. Slepokurova***[2]*;* ***Yu. Tushinskaya***[1]*;* ***M. Izyumov***[1]*, Candidate of Medical Sciences;* ***M. Romantsov***[1]
[1]*N.N. Burdenko Voronezh State Medical University*
[2]*Central City Hospital Twenty, Yekaterinburg*

Diaphragmatic relaxation can cause a number of difficulties during emergency medical care. To date, there are no clear recommendations governing the actions of surgeons in such situations. The paper describes a clinical case of closed thoracocentesis and pleural drainage for left pleural empyema in a patient with unilateral diaphragmatic relaxation. It shows that invasive intervention under online ultrasound guidance can be performed to prevent iatrogenic injuries of the abdominal organs and to improve the quality of rendered emergency medical care.

Key words: *diaphragmatic relaxation, empyema, pleural ultrasound, chest x-ray, closed thoracocentesis.*
For citation: *Deryaeva O., Slepokurova T., Tushinskaya Yu. et al. Closed thoracocentesis and left pleural drainage for unilateral diaphragmatic relaxation. Vrach. 2020; 31 (11): 57–59. https://doi.org/10.29296/25877305-2020-11-11*
Об авторе/About the author: **Deryaeva O.G. ORCID: https://orcid.org/0000-0002-4562-6416*