https://doi.org/10.29296/25877305-2020-10-02

Корсетотерапия при заболеваниях и травмах позвоночника

А.В. Яриков[1], кандидат медицинских наук,
И.И. Смирнов[2],
А.А. Бояршинов[3],
О.А. Пельмуттер[2, 3], доктор медицинских наук, профессор,
М.В. Хомченков[4],
М.В. Шпагин[2], кандидат медицинских наук,
А.Г. Соснин[1], кандидат медицинских наук,
А.П. Фраерман[2, 3], доктор медицинских наук, профессор
А.С. Мухин[3], доктор медицинских наук, профессор
[1]Приволжский окружной медицинский центр Федерального медико-биологического агентства, Нижний Новгород
[2]Городская клиническая больница №39, Нижний Новгород
[3]Приволжский исследовательский медицинский университет Минздрава России, Нижний Новгород
[4]Национальный медицинский исследовательский центр травматологии и ортопедии им. акад. Г.А. Илизарова Минздрава России, Курган
E-mail: anton-yarikov@mail.ru

Корсетотерапия – это насильственное неинвазивное активное воздействие на процесс коррекции искривленного позвоночника. Информации о роли корсетотерапии при патологии позвоночника в отечественной и зарубежной литературе крайне мало. В статье представлена подробная классификация ортезов для туловища в зависимости от жесткости, материалов изготовления, локализации и задач. Представлены показания и противопоказания к их назначению, биомеханические принципы построения и периоды корсетотерапии. Описывается роль корсетного лечения при идиопатическом сколиозе, остеопорозе, травме, дегенеративно-дистрофических заболеваниях и опухолях. Представлены последние данные о результатах корсетотерапии при идиопатическом сколиозе. Ортезирование должно быть индивидуальным с учетом особенностей патологии позвоночника, возраста, сопутствующей патологии, потенциалов роста позвоночника и лечебных задач.

Ключевые слова: ортопедия, ортопедический корсет, ортезирование, корсетотерапия, экзокорректор, реклинатор, корсет Шено.

Для цитирования: Яриков А.В., Смирнов И.И., Бояршинов А.А. и др. Корсетотерапия при заболеваниях и травмах позвоночника. Врач. 2020; 31 (10): 11–19. https://doi.org/10.29296/25877305-2020-10-02

Со времен Гиппократа консервативное лечение позвоночника сводилось к длительному постельному режиму, иногда с применением реклинирующего гамака. Появление гипсовой техники, которому способствовали работы A. Mathyssena и Н.И. Пирогова, позволило в конце XIX – начале XX века дополнить лечение повреждений и заболеваний позвоночника иммобилизацией корсетом [1, 2]. L. Böhler (1937) указывал, что гипсовый корсет для иммобилизации позвоночника имеет 3 главные точки опоры: верхний край рукоятки

грудины, лобок и поясницу, что позволяет удерживать его в положении переразгибания для достижения 2 основных задач – восстановления формы и стабильности позвоночника [1]. Несмотря на то, что попытки жесткой коррекции искривленного позвоночника известны с древности, термин «корсетотерапия» появился не так давно – около 15 лет назад [2]. Корсетотерапия – это насильственное неинвазивное активное воздействие на процесс. Корсеты носят поверх мягких тканей таза, живота, спины, грудной клетки, поэтому более точным является термин «ортез для туловища» [3].

Классификация корсетов. Ортопедические устройства, назначаемые при заболеваниях и деформациях позвоночника, чаще всего называют ортезами [3]. Существуют различные классификации ортезов, в основу которых положены конструктивные особенности изделий, материалы, тип производства и целый ряд других показателей [4]. К ним относятся корсеты, ортопедические пояса, реклинаторы. В зависимости от конструктивных особенностей корсеты подразделяются на фиксирующие и корригирующие [5, 6].

По степени жесткости выделяют [5, 7, 8]:

- мягкие, главный элемент которых представляет эластичный ремень, обтягивающий туловище;
- полужесткие, имеющие в основе жесткую раму и систему гибких силовых связей с элементами фиксации; силовые ремни создают активную и реактивные силы для реализации схемы коррекции деформации позвоночника. Используются в основном в качестве профилактического средства, поскольку они удерживают спину не полностью, а частично, и применяются для коррекции осанки. К ним относится корсет Мильвоки (Milwaukee);
- жесткие (или экстензионные) устроены более сложно: они имеют специальные ребра (от 2 до 6) из сплавов легких металлов или прочных пластических материалов. К ним относятся корсеты Бостонский и ЦНИИПП.

По локализации ортопедических устройств на теле больного [3, 4] ортезы подразделяются на:

- крестцово-подвздошные (sacroiliac orthoses);
- пояснично-крестцовые (lumbosacral orthoses – LSO);
- грудопояснично-крестцовые (thoracolumbosacral orthoses – TLSO);
- шейно-грудопояснично-крестцовые (cervicothoracolumbosacral orthosis – CTLSO).

К основным биомеханическим принципам построения корсетов [2, 9] относят: разгрузку позвоночника; коррекцию искривления; сохранение максимума движений туловища; активное удержание позы в корсете.

Выделяют следующие периоды корсетотерапии [10–12]:

- корсетная адаптация;
- первичная коррекция;
- корсетное удержание;
- отмена корсета;
- дальнейшее наблюдение.

Показания к корсетотерапии. Показания к применению ортезов для туловища [1, 4, 13]:

- прогрессирующий идиопатический сколиоз (ИС) II–III степени;
- ИС IV степени (для сдерживания развития деформации до возраста завершения формирования скелета, оптимального с точки зрения оперативного лечения);
- симптоматический сколиоз (при генетических синдромах Марфана, Элерса–Данлоса, нейрофиброматозе и т.д.);
- статический сколиоз II–III степени.
- ювенильный остеохондроз позвоночника, осложненный сколиотической деформацией при наличии болевого синдрома;
- болезнь Шоерманна–Мау;
- травма позвоночника;
- остеопороз, осложненный переломами позвонков;
- опухоли позвоночника;
- дегенеративно-дистрофические заболевания позвоночника.

Противопоказания к проведению корсетотерапии [12]:

- хронические соматические заболевания в стадии декомпенсации;
- острые инфекционно-воспалительные заболевания;
- патология кожных покровов в местах контакта с корсетом;
- неврологическая патология с двигательными нарушениями;
- психические заболевания в стадии обострения;
- деформации позвоночника, сопровождающиеся некупируемой декомпенсацией функции соматических органов грудной клетки и брюшной полости.

Корсетотерапия при ИС. По данным исследований, прогрессирование ИС отмечается в 27–50% случаев [11, 14, 15]. Для лечения пациентов данной группы специально выделена широкая группа ортезов TLSO, применяемых для лечения ИС и кифозов у детей и подростков. Основные цели ортезирования при ИС – избежать хирургического лечения, предотвратить прогрессирование заболевания, уменьшить угол деформации позвоночника, улучшить эстетику туловища [16]. Ортезы при ИС обычно назначаются для постоянного ношения до тех пор, пока не закроется зона костного роста [3]. Такие корсеты предназначены для использования в течение 16–23 ч ежедневно [3, 17]. Они наиболее эффективны для пациентов, имеющих боковое искривление 20–45° по Cobb с вершиной деформации не выше позвонка Th6 [3]. Среди устройств для туловища, применяемых в комплексном консервативном лечении ИС, наиболее широкое распространение получили ортезы Мильвоки, Шено, Бостонский.

Ортез Мильвоки (Milwaukee orthosis) – корсет при ИС, изобретенный A. Schmidt и W. Blount в 1950 г. в США (рис. 1) [3]. Сначала они применяли ортез Мильвоки как средство иммобилизации позвоночника в послеоперационном периоде [9]. В дальнейшем при поддержке J. Мое он стал использоваться для консервативного лечения ИС. Корсет состоит из 2 тазовых пелотов, 3 металлических раздвижных шин и головодержателя. Современная модель данного ортеза вместо головодержателя имеет шейное кольцо, которое расположено по верхнему краю грудной клетки, благодаря чему его легко спрятать под одеждой. Большинство ортезов Мильвоки включают в себя грудной L-образный пелот, который располагается поверх вершины грудной кривизны. Другой распространенный элемент такого ортеза – поясничный пелот. Многие исследователи положительно оценивают результаты ортезирования этим корсетом [3], однако его относительно невысокая косметичность и существенное ограничение движений позвоночника вызывают массовую критику. Также следует отметить, что корсетотерапия ИС стала успешно и широко применяться только после появления ортезов Мильвоки [2, 6]. Такие корсеты все еще применяются в США [8, 18].

Альтернативой ортезам Мильвоки является Бостонский корсет (Boston brace), изобретенный W. Hall в 1971 г. в детской больнице Бостона (штат Массачусетс, США) (рис. 2) [2, 3].

Иногда Бостонский корсет называют низкопрофильным, так как в его конструкции отсутствует головодержатель [6]. Индивидуальное изготовление этих корсетов с учетом конструктивных особенностей и вариантов дизайна зависит от данных рентгенографии всего позвоночного столба. Выравнивание нормального поясничного лордоза – фундаментальный принцип Бостонского корсета. Основной задачей данного ортеза является сглаживание поясничного лордоза, приводящее к развитию хорошо известного феномена временной и частичной коррекции в корсете. Сглаживание поясничного лордоза вызывает компенсаторную гиперэкстензию грудного отдела позвоночника, обеспечивая большее пространство для тел грудных позвонков, что ведет к деротационному эффекту. Другой принцип Бостонского корсета – это так называемое подмышечное сгибание, оно применяется при сколиотических дугах с вершиной на уровне позвонков Th7–9 [2].

Жесткий пластиковый корсет Шено–Тулуза–Мюнстер (Cheneau–Toulouse–Munster), разработанный на основе идеи E. Abbot (рис. 3), впервые предложен J. Chenenau в 1979 г. во Франции [3, 18, 19].

Основная задача этого корсета состоит в том, чтобы деротировать ИС не только за счет давления пелота на реберный горб, но в большей степени – за счет создания в корсете пространства для движения ребер при дыхании таким образом, чтобы изнутри создавались деротирующие воздействия на позвоночник [11, 20, 21].

Принципы корригирующего действия корсета Шено [9, 18, 22]:

- конструкция корсета учитывает все основные отделы скелета, заинтересованные в процессе деформации;

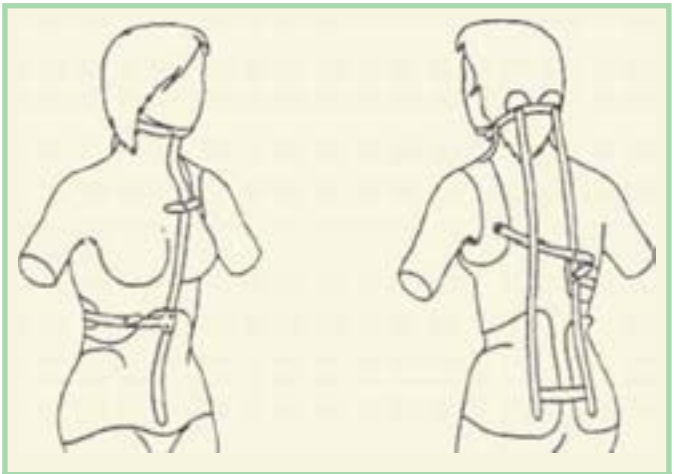

Рис. 1. Ортез Мильвоки
Fig. 1. Milwaukee orthosis

Рис. 2. Бостонский корсет
Fig. 2. Boston brace

Рис. 3. Корсет Шено
Fig. 3. Cheneau brace

- коррекция осуществляется создаваемой системой действия сил в 3 точках;
- силы давления, действуя на выпуклости поверхности тела создают эффект трансформации вогнутых участков в созданные в корсете свободные пространства;
- сочетанное действие указанных сил создает деротационный эффект на деформацию позвоночника, что является ведущим препятствием для процесса прогрессирования искривления;
- направленное натренированное дыхание создает условия расправления объема легочной ткани, которая воздействует на деформацию грудной клетки и позвоночника изнутри.

Применение корсета Шено наиболее эффективно у лиц с боковым искривлением в пределах 17–45° по Cobb с вершиной деформации не выше позвонков Th6–8 [11]. Лечение данным корсетом продолжается до 18 лет, далее по данным спондилографии оценивается костная зрелость позвоночника и результаты тестов отмены корсета (спондилография выполнятся сразу после снятия корсета и через 4 ч) [23]. Деформация не должна нарастать более чем на 5°. Если деформация относительно стабильна, то продолжают постепенную отмену корсета с сохранением ночного режима ношения до 20 лет [11].

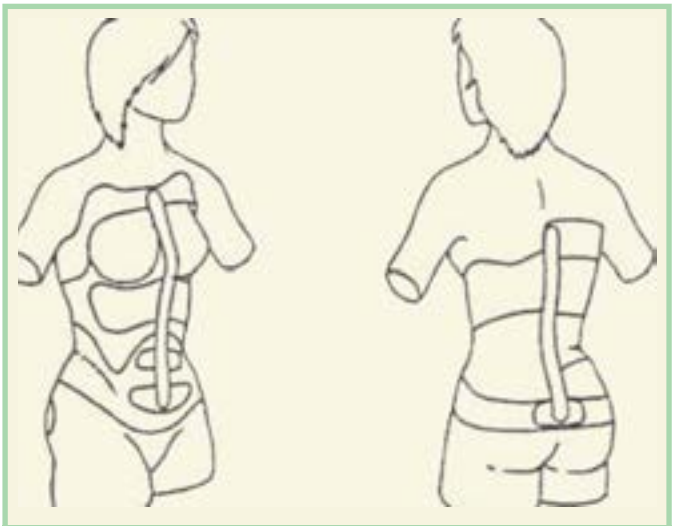

Рис. 4. Корсет Стагнара
Fig. 4. Stagnara brace

Рис. 5. Ортез SpineCor
Fig. 5. Orthosis SpineCor

Основатель лечения ИС во Франции P. Stagnara стал использовать дистракционный корсет для коррекции особо тяжелых деформаций, а также корсет с 3 точками опоры для консервативного лечения ИС (корсет Стагнара) (рис. 4) [2].

К низкопрофильным ортезам, применяемым при ИС, относятся корсет Уилмингтона (Wilmington brace) и ортез Нью-Йоркской ортопедической больницы (New York Orthopaedic Hospital orthosis). Эти корсеты раскрываются спереди, что облегчает их применение. Ортез Уилмингтона – это жилет из пластика, изготовленный по гипсовой модели, которая снимается с туловища в тот момент, когда пациент находится в положении максимальной пассивной коррекции. Положительные результаты лечения лиц с ИС в корсете Уилмингтона получены в 80% случаев [2]. Ортез Нью-Йоркской ортопедической больницы также изготавливается по индивидуальному гипсовому отпечатку; в нем имеются корригирующие пелоты, прикрепленные внутри пластикового жилета.

В конце 1990-х годов для лечения ИС предложены отличающиеся большей косметичностью динамические мягкие коррекционные ортезы SpineCor, в которых применяется система из эластичных тяг (рис. 5) [3].

Различные варианты деформации требуют индивидуального подхода и подгонки корсета на теле пациента. При прогрессирующем ИС неограниченная подвижность позвоночника в мягком корсете несовместима с таковой, необходимой для благоприятного исхода, поэтому в подобных случаях мягкие корсеты следует использовать только в сочетании с жесткими [3, 9].

В Германии для лечения ИС предложен новый вид ортеза – TrialC brace, который уменьшает раскачивание таза и обеспечивает подвижность позвоночного столба с сохранением корригирующих сил в процессе движений туловища. Корсет имеет повышенную косметичность, комфорт при длительной носке и потенциально увеличивает вероятность более благоприятного отношения пациента к ортезу [3].

Значительную роль в корсетотерапии играет слаженная работа мультидисциплинарной бригады специалистов – ортопедов, ортезистов, педиатров, врачей лечебной физкультуры и психологов [16, 24]. Современные рекомендации о том, что одна форма корсета лучше другой – это в основном решение вертебролога для каждого конкретного пациента, при этом врач руководствуется в первую очередь локализацией сколи-

отической дуги и ее вершины [2]. При использовании низкопрофильных TLSO наблюдается лучший эффект лечения ИС с вершиной дуги на Th10 и ниже. Дуги, вершины которых локализуются между Th7 и Th9, не могут адекватно контролироваться при помощи низкопрофильных TLSO.

Корсетотерапия должна выполняться только по назначению врача-вертебролога (ортезиста) при постоянном контроле состояния пациента не реже 1 раза в 4 мес [17]. Ортезы следует применять только в комплексе с другими лечебными мероприятиями – лечебной физкультурой, массажем, гимнастикой по методике Шрот, гидрокинезиотерапией, электростимуляцией мышц, вытяжением при правильном режиме дня [12–14]. Массаж необходимо производить ежедневно по 10–15 мин в течение 2 мес с перерывом между курсами в 1 мес. Целесообразен равномерный массаж мышц спины и живота без акцента на одну из сторон. Ортез следует менять по мере роста больного в среднем через каждые 8–10 мес у детей до 15 лет и через каждые 12 мес – у подростков старше 15 лет. На время изготовления нового корсета, если предыдущий непригоден для ношения, больного можно поместить в стационар и назначить вытяжение, гимнастику и массаж. Такой подход к лечению позволит предупредить дальнейшее прогрессирование деформации, укрепить мышечный корсет, улучшить функции внешнего дыхания и состояния сердечно-сосудистой системы [11, 24]. Корсетотерапию можно оценивать как успешную при условии, что в клинику хирургии позвоночника будут направляться не более 7–10% больных, прошедших полный курс комплексного консервативного лечения [8].

Результаты корсетотерапии при ИС. E. Laurnen и соавт. в обзоре 300 случаев грудного ИС с вершиной на Th7–9, у больных, леченных при помощи Бостонского корсета с применением принципа подмышечного разгибания, получена средняя начальная коррекция дуги 40% [25].

Д.К. Тесаков опубликовал результаты лечения 976 пациентов с ИС. Достигнута коррекция дуги деформации в среднем на 10–48°. При этом чем ниже была величина деформации, тем выше отмечалась величина коррекции. Особо выдлена группа лиц с ИС IV степени и углом деформации 41–56°: у 64 пациентов из 77 удалось уменьшить деформацию, а в дальнейшем и стабилизовать ее до уровня I–III степени. У остальных 13 пациентов удалось удержать деформацию на уровне IV степени, не требующей хирургического вмешательства [26].

М.В. Кизеев и соавт. представили результаты лечения 376 детей (155 мальчиков и 221 девочка) с ИС. Средний возраст на момент начала лечения составил 10,4±3,8 года, продолжительность лечения – в среднем 5,6±2,3 года. У 45 (85,6%) больных с грудными деформациями с поясничным противоискривлением при исходном интервале значений угла 20–30° по Cobb в результате корсетотерапии достигнута стабилизация патологического процесса, деформация уменьшена до 5,5±3,6° ($p<0,05$). Также позитивные результаты (в 80,7% случаев) были получены у детей с исходными значениями угла 31–40° по Cobb – достигнутая коррекция у большей части этих детей (n=21) составила в среднем 13,6±5,3° и значимо отличалась от исходных величин до начала лечения – средняя величина угла деформации была снижена более чем на 35%. У 5 пациентов с аналогичным первоначальным топографическим диагнозом средние величины угла по Cobb статистически не отличались от исходных. Лечение детей с грудопоясничными ИС дало следующие результаты: пациенты с исходной деформацией в пределах 20–30° в 53 (73,6%) случаях были эффективно скорректированы – зафиксировано уменьшение угла по Cobb более чем в 2 раза. У большинства детей с деформациями позвоночника при исходном интервале 30–40° получены хорошие результаты – у 31 (63,2%) пациента средняя величина коррекции свидетельствовала об уменьшении угла по Cobb практически в 2 раза относительно исходных величин ($p<0,05$). В 14 случаях результат лечения статистически не отличался от исходных величин, а в остальных 4 случаях констатировано прогрессирование ИС. У 10 (100%) пациентов с деформациями в поясничном отделе позвоночника при исходной величине 20–30° достигнутая коррекция составила в среднем 9,5±6,3° (более чем в 2 раза ниже; $p<0,05$). У всех пациентов с начальными значениями деформаций 30–40° результаты консервативного лечения также были успешными – средняя величина угла по Cobb составила 17,2±8,6° ($p<0,05$) [24].

А.Ф. Николаев и соавт. представили результаты применения корсета Шено у 300 детей с ИС. В зависимости от величины угла деформации по Cobb были пациенты распределены на 3 группы: 1-я (n=100; 18–35°), 2-я (n=150; 36–45°), 3-я (n=50; ≥46°). Коррекция деформации достигнута у всех детей (n=300), у 53,3% – полная коррекция. Полное исправление деформации достигнуто у 80 (80%) детей 1-й группы, у 100 (66,7%) – 2-й [20].

Корсетотерапия при остеопорозе позвоночника. Грамотное ортезирование – это метод, способствующий снижению боли на фоне переломов позвонков, стабилизации позвоночника, увеличению двигательной активности, что впоследствии уменьшает риск развития новых переломов [27]. Корсеты стабилизируют позвоночник, улучшают его биомеханику, предотвращают формирование кифотической деформации, уменьшают нагрузку на передние отделы тел позвонков, снижают интенсивность боли путем уменьшения сгибательной позы, помогают поддержать осанку при мышечной слабости и увеличивают устойчивость равновесия [14, 28]. Полужесткие и эластичные корсеты предпочтительнее жестких конструкций при лечении остеопорозных переломов. Постоянное ношение корсета (с обязательным освобождением в ночное время) рационально в течение 6–8 нед. Ношение ортеза сверх этого срока повышает риск развития атрофии паравертебральных

мышц. У пациентов с переломами тел позвонков на фоне остеопороза ношение корсета в течение всего дня не приводит к атрофии мышц при условии ежедневной ходьбы не менее 1,5–2,0 ч в день и ежедневном выполнении упражнений лечебной физкультуры в положении лежа и сидя [28, 29]. Возможно более длительное применение ортезов индивидуально – при необходимости длительное время пребывать в вертикальном положении, долгих прогулках, в дороге, при выполнении физической нагрузки [27].

Корсетотерапия при травмах позвоночника. Основными задачами корсетотерапии является обеспечение необходимой стабилизации, разгрузки передних отделов позвоночника и восстановление правильной анатомии позвоночного столба [30]. Кроме общеизвестных корсетов при повреждениях позвоночника используют конструкции ортезов на модульной основе. Они изготавливаются из отдельных деталей в виде стандартных по величине и форме пластин из полимеров, скрепленных ремнями и другими креплениями в виде бандажей. В зависимости от уровня поражения позвоночника разработаны различные модули корсетов. Конструкции ортезов с опорой на 3 точки широко применяются для лечения пациентов с повреждениями позвоночника в Германии, США и т.д. [31]. При минимальной травме шейного отдела позвоночника (хлыстовая травма, растяжение мышечно-связочного аппарата) возможно применение мягкого бандажа – воротника Щанца [32]. При костной патологии (вывих, перелом и т.д.) субаксиального (С3–7) шейного отдела позвоночника необходимо применение жесткого ортеза «Филадельфия» [33]. При травме верхнешейного (С1–2) отдела позвоночника ортез «Филадельфия» необходимо применять с головодержателем [32].

Корсетотерапия при опухолях позвоночника. Экстрадуральные метастатические опухоли составляют 95% всех костных опухолей позвоночника [34]. Главными клиническим проявлениями у пациентов с метастатическим поражением позвоночника являются нестабильность позвоночника, выраженный болевой синдром, также у них высок риск развития патологического перелома [34–36]. Использование корсета при данных патологиях возможно только при отсутствии деформации позвоночника, механической нестабильности и неврологический симптоматики [37]. Корсеты при метастатическом поражении стабилизируют позвоночник, уменьшают нагрузку на передние отделы тел позвонков и снижают интенсивность боли [38, 39]. Это позволяет улучшить качество жизни путем уменьшения болевого синдрома и неврологического дефицита при поражении позвоночника [35].

Ортезирование должно быть индивидуальным с учетом особенностей патологии позвоночника, возраста, сопутствующей патологии, потенциалов роста позвоночника и лечебных задач. В комплексное лечение должны быть включены лечебная физкультура, массаж, дыхательная гимнастика. Помимо упражнений, направленных на устранение постурального дисбаланса туловища, улучшения дыхательной функции легких, в программу лечебной физкультуры необходимо включать упражнения, способствующие укреплению мышечного корсета. В последние годы отмечается повышенный интерес к изучению корсетотерапии.

* * *

Конфликт интересов.
Авторы заявляют об отсутствии конфликта интересов.

Финансирование.
Исследование не имело спонсорской поддержки.

Литература/Reference

1. Сергеев С.В., Спивак Б.Г. Медицинская реабилитация с использованием ортезирования. *Медико-социальные проблемы инвалидности*. 2017; 2: 36–41 [Sergeev S.V., Spivak B.G.Medical rehabilitation with application of orthotics. *Medical-Social Problems of Disability*. 2017; 2: 36–41 (in Russ.)].

2. Скоблин А.А. Ортезирование в комплексе лечения идиопатического сколиоза. *Хирургия позвоночника*. 2005; 4: 25–31 [Skoblin A.A. Orthotics in the complex treatment of idiopathic scoliosis. *Hirurgiâ pozvonočnika (Spine Surgery)*. 2005; 4: 25–31 (in Russ.)]. https://doi.org/10.14531/ss2005.4.25-31

3. Гафаров Х.З., Тумакаев Р.Ф. Лечение больных с переломами грудопоясничного отдела позвоночника съемными корсетами марки Orlett. *Практическая медицина*. 2015; 4–1 (89): 52–8 [Gafarov Kh.Z., Tumakaev R.F. Treatment of patients with fractures of the thoracolumbar spine with removable corsets company Orlett. *Practical medicine*. 2015; 4–1 (89): 52–8 (in Russ.)].

4. Марченкова Л.А., Макарова Е.В. Лечебная физкультура и ортезирование у пациентов с компрессионными переломами позвонков на фоне остеопороза. *Вопросы курортологии, физиотерапии и лечебной физической культуры*. 2019; 96 (4): 69–75 [Marchenkova L.A., Makarova E.V. Exercise therapy and bracing in patients with osteoporotic compression vertebral fractures. *Problems of Balneology, Physiotherapy, and Exercise Therapy = Voprosy kurortologii, fizioterapii i lechebnoi fizicheskoi kul'tury*. 2019; 96 (4): 69–75 (in Russ.)]. https://doi.org/10.17116/kurort20199604169

5. Спивак Б.Г. Современные средства ортезирования больных с патологией позвоночника и показания к их применению. *Медико-социальные проблемы инвалидности*. 2019; 1: 29–42 [Spivak B.G. Modern orthotics techniques for patients with spine pathology and indications for use. *Medical-Social Problems of Disability*. 2019; 1: 29–42 (in Russ.)].

6. Фраерман А.П., Сыркина Н.В., Железин О.В., и др. Сочетанная черепно-мозговая травма. Нижний Новгород, 2015; 204 с. [Fraerman A.P., Syrkina N.V., Zhelezin O.V. et al. Combined craniocerebral trauma. Nizhny Novgorod, 2015; 204 p. (in Russ.)].

7. Perie D., Aubin C.E., Petit Y. et al. Boston brace correction in idiopathic scoliosis: a biomechanical study. *Spine*. 2003; 28: 1672–7. DOI: 10.1097/01.BRS.0000083165.93936.6D

8. Салеева А.Д., Баев П.А., Пивоваров В.В. Обеспечение корсетами детей со сколиозом и кифозом протезно-ортопедическими предприятиями Украины. *Ортопедия, травматология и протезирование*. 2009; 3: 12–5 [Saleeva A.D., Baev P. A., Pivovarov V. V. Provision of corsets for children with scoliosis and kyphosis by prosthetic and orthopedic enterprises of Ukraine. *Orthopedics, traumatology and prosthetics*. 2009; 3: 12–5 (in Russ.)].

9. Николаев В.Ф., Барановская И.А., Андриевская А.О. Использование функционально-корригирующего корсета в лечении больных идиопатическим сколиозом. *Гений ортопедии*. 2016; 1: 44–7 [Nikolaev V.F., Baranovskaia I.A., Andrievskaia A.O. Use of a functional correcting brace in treatment of patients with idiopathic scoliosis. *Genij ortopedii*. 2016; 1: 44–7 (in Russ.)]. DOI 10.18019/1028-4427-2016-1-44-47

10. Евстигнеева Л.П. Немедикаментозные методы лечения остеопороза. *Альманах клинической медицины*. 2014; 32: 73–9 [Evstigneeva L.P. Non-medicamental methods of osteoporosis treatment. *Almanac of Clinical Medicine*. 2014; 32: 73–9 (in Russ.)]. https://doi.org/10.18786/2072-0505-2014-32-73-79

11. Шмелев В.В., Арапов А.А., Гендлин К.Г. и др. Эффективность комплексного лечения идиопатического сколиоза у детей и подростков. *Кремлевская медицина. Клинический вестник.* 2016; 4: 23–8 [Shmelev V.V., Arapov A.A., Gendlin K.G. et al. Effectiveness of the complex treatment of idiopathic scoliosis in children and adolescents. *Kremlin Medicine Journal*. 2016; 4: 23–8 (in Russ.)].

12. Войтенков В.Б., Минькин А.В., Екушева Е.В. и др. Состояние мышц туловища при ортезировании пояснично-крестцового отдела позвоночника (обзор литературы). *Гений ортопедии.* 2018; 24 (1): 102–7 [Voitenkov V.B., Min'kin A.V., Ekusheva E.V. et al. Condition of the muscles of the back under lumbo-sacral orthotic treatment (literature review). *Genij Ortopedii*. 2018; 24 (1): 102–7 (in Russ.)]. DOI: 10.18019/1028-4427-2018-24-1-102-107

13. Тесаков Д.К., Альзоба С.В., Белецкий А.В. и др. Медицинская технология корсетной коррекции деформаций позвоночника. *Хирургия позвоночника.* 2010; 4: 30–40 [Tesakov D.K., Alzoba S.V., Beletsky A.V. et al. Medical technology of brace correction of spinal deformities. *Hirurgiâ pozvonočnika (Spine Surgery)*. 2010; 4: 30–40 (in Russ.)]. https://doi.org/10.14531/ss2010.4.30-40

14. Родионова С.С., Дарчия Л.Ю., Хакимов У.Р. Болевой синдром при переломах тел позвонков, осложняющих течение системного остеопороза. *Остеопороз и остеопатии.* 2017; 20 (1): 28–31 [Rodionova S.S., Darchia L.Yu., Khakimov U.R. Acute and chronic pain in vertebral fractures as systemic osteoporosis complication. Literature review. *Osteoporosis and osteopathies.* 2017; 20 (1): 28–31 (in Russ.)]. DOI: 10.14341/osteo2017122-25

15. Виссарионов С.В., Павлов И.В., Гусев М.Г. и др. Комплексное лечение пациента с множественными переломами позвонков в грудном отделе позвоночника. *Травматология и ортопедия России.* 2012; 2: 91–5 [Vissarionov S.V., Pavlov I.V., Gusev M.G. et al. Complex treatment of patient with multiple fractures of the vertebrae in the thoracic spine. *Traumatology and Orthopedics of Russia*. 2012; 2: 91–5 (in Russ.)]. https://doi.org/10.21823/2311-2905-2012--2-91-95

16. Шмелев В.В., Гончарова Л.А., Расулов М.Д. Современная корсетотерапия в лечении идиопатического сколиоза. *Астраханский медицинский журнал.* 2016; 11 (1): 63–71 [Shmelev V.V., Goncharova L.A., Rasulov M.D. Current brace therapy in the treatment of idiopathic scoliosis. *Astrakhan Medical Journal*. 2016; 11 (1): 63–71 (in Russ.)].

17. Кизеев М.В., Степанчук И.А., Дьяченко А.А. и др. Метод компьютерной оптической топографии в оценке эффективности реабилитационных мероприятий у детей и подростков с деформирующими дорсопатиями. *Курортная медицина.* 2016; 2: 181–4 [Kizeev M.V., Stepanchuk I.A., Dyachenko A.A. et al. Computer optical topography method in the efficiency assessment rehabilitational actions at children and teenagers with deforming dorsopatiyami. *Kurortnaya meditsina*. 2016; 2: 181–4 (in Russ.)].

18. Миронова Ю.А., Дубских А.О., Тарханов А.А., и др. Клинический случай: интраоперационная брахитерапия с одновременной вертебропластикой (VP-IORT) у пациентки с метастазами в позвоночник. *Исследования и практика в медицине.* 2017; 4 (s1): 77 [Mironova Yu.A., Dubskikh A.O., Tarkhanov A.A. et al. Clinical case: intraoperative brachytherapy with simultaneous vertebroplasty (VP-IORT) in a patient with spine metastases. *Research and Practical Medicine Journal*. 2017; 4 (s1): 77 (in Russ.)].

19. Шабанова О.А., Могилянцева Т.О. Современные возможности реабилитации детей, больных сколиозом с использованием 3D-технологий корсетирования. В сб.: Технологии реабилитации: наука и практика. Мат-лы Междунар. науч. конф. Гл. ред. Г.Н. Пономаренко. 2018; с. 186–8 [Shabanova O.A., Mogilyantseva T.O. Modern possibilities of rehabilitation of children with scoliosis using 3D-technologies of corseting. In: Rehabilitation technologies: science and practice. Materials of the International scientific conference. Ed. G.N. Ponomarenko. 2018; p. 186–8 (in Russ.)].

20. Войтенков В.Б., Минькин А.В., Скрипченко Н.В. и др. Влияние грудопоясничнo-крестцового корсета ORTO® на нейрофизиологические показатели, мышечную силу и осанку у детей. *Гений ортопедии.* 2017; 23 (2): 168–71 [Voitenkov V.B., Minkin A.V., Skripchenko N.V. et al. The effect of ORTO® thoracic lumbosacral orthosis on neurophysiological parameters, muscle strength and posture in children. *Genij Ortopedii.* 2017; 23 (2): 168–71 (in Russ.)]. DOI: 10.18019/1028-4427-2017-23-2-168-171

21. Тесаков Д.К. Применение корсетотерапии при идиопатическом сколиозе. *Вестн травматол и ортопед им. Н.Н. Приорова.* 2011; 3: 9–21 [Tesakov D.K. Use of brace therapy in patients with idiopathic scoliotic spine deformities. *N.N. Priorov Journal of Traumatology and Orthopedics = Vestnik travmatologii i ortopedii im N.N. Priorova.* 2011; 3: 9–21 (in Russ.)].

22. Laurnen E.L., Tupper J.W., Mullen M.P. The Boston brace in thoracic scoliosis: A preliminary report. *Spine*. 1983; 8: 388–95. DOI: 10.1097/00007632-198305000-00009

23. Николаев В.Ф., Барановская И.А., Андриевская А.О. Результаты применения функционально-корригирующего корсета типа Шено в комплексной реабилитации детей и подростков с идиопатическим сколиозом. *Гений ортопедии.* 2019; 25 (3): 368–77 [Nikolaev V.F., Baranovskaya I.A., Andrievskaya A.O. Results of using a functional corrective Cheneau type brace in complex rehabilitation of children and teenagers with idiopathic scoliosis. *Genij Ortopedii*. 2019; 25 (3): 368–77 (in Russ.)]. DOI: 10.18019/1028-4427-2019-25-3-368-37

24. Миронова Ю.А., Шершевер А.С., Дубских А.О. и др. Комбинированное лечение пациентов с метастазами злокачественных опухолей в позвоночник и болевым синдромом. *Уральский медицинский журнал.* 2012; 4 (96): 97–102 [Mirinova Y.A., Shershever A.S., Dubskih A.O. et al. Combined treatment for patients with cancer vertebral metastases and spine pain. *Ural Medical Journal*. 2012; 4 (96): 97–102 (in Russ.)].

25. Панкратова Г.С. Оценка эффективности корсетного лечения у пациентов с прогрессирующими сколиозами. В сб.: Ежегодная научно-практическая конференция по актуальным вопросам травматологии и ортопедии детского возраста «Турнеровские чтения». 2019; с. 238–41 [Pankratova G.S. Evaluation of the effectiveness of corset treatment in patients with progressive scoliosis. In: Annual scientific and practical conference on topical issues of traumatology and orthopedics of children «Tourner's readings». 2019; p. 238–41 (in Russ.)].

26. Павлов И.В., Леин Г.А., Березнева О.В. Мониторинг времени использования корригирующего корсета при помощи датчиков постоянного ношения. В сб.: Ежегодная научно-практическая конференция по актуальным вопросам травматологии и ортопедии детского возраста «Турнеровские чтения». 2019; с. 228–32 [Pavlov I.V., Lein G.A., Berezneva O.V. Monitoring the time of using a corrective corset using constant wear sensors. In: Annual scientific and practical conference on topical issues of traumatology and orthopedics of children «Tourner's readings». 20194 p. 228–32 (in Russ.)].

27. Шено Ж. По поводу использования моего имени в различных системах корсетов. *Ортопедия, травматология и протезирование.* 2009; 4: 97–100 [Chenenau J. About the use of my name in various corset systems. *Orthopedics, traumatology and prosthetics*. 2009; 4: 97–100 (in Russ.)].

28. Попадюха Ю.А. Современные шейно-грудные поддерживающие корсеты в физической реабилитации. *Современные здоровьесберегающие технологии.* 2018; 4: 139–49 [Popadyukha Yu. A. Modern cervical-thoracic support corsets in physical rehabilitation. *Modern health-saving technologies*. 2018; 4: 139–49 (in Russ.)].

29. Никитин С.Е., Эйнгорн Г.А. Современные тенденции лечебного протезирования при изготовлении и применении корсетов в комплексном лечении заболеваний и повреждений позвоночника. *Вестник гильдии протезистов-ортопедов.* 2002; 1 (7): 33–8 [Nikitin S. E., Eingorn G. A. Modern trends of medical prosthetics in the manufacture and use of corsets in the complex treatment of diseases and injuries of the spine. *Bulletin of the Guild of prosthetics and orthopedists.* 2002; 1 (7): 33–8 (in Russ.)].

30. Шмелев В.В., Воронцова О.И., Гончарова Л.А. и др. Электрофизиологические критерии эффективности лечения идиопатического сколиоза корсетом Шено и иглорефлексотерапией. *Физиотерапия, бальнеология и реабилитация.* 2016; 15 (6): 301–4 [Shmelev V.V., Vorontsova O.I., Goncharova L.A. et al. The electrophysiological criteria for the effectiveness of the treatment of idiopathic scoliosis with the use of the Sheno corset and acupuncture. *Russian Journal of Physiotherapy, Balneology and Rehabilitation.* 2016; 15 (6): 301–4 (in Russ.)]. DOI: 10.18821/1681-3456-2016-15-6-301-304

31. Арапов А.А., Гендлин К.Г., Гончарова Л.А. и др. Эффективность использования корсетов типа Шено в лечении идиопатического сколиоза. В сб.: Современные аспекты травматологии, ортопедии и реконструктивной хирургии. Мат-лы научно-практ. конф. с междунар. участ., посвящ. 90-летию со дня рождения проф. Н.П. Демичева. Под ред. С.В. Дианова, А.Н. Тарасова. 2019; с. 9–10 [Arapov A.A., Gendlin K.G., Goncharova L.A. et al. Effectiveness of using chenault-type corsets in the treatment of idiopathic scoliosis. In: Modern aspects of traumatology, orthopedics and reconstructive surgery. Materials of a scientific and practical conference with international participation dedicated to the 90th anniversary of the birth of Prof. N. P. Demichev. Ed. S.V. Dianova, A.N. Tarasova. 2019; p. 9–10 (in Russ.)].

32. Павлов И.В., Виссарионов С.В., Гусев М.Г. и др.. Применение ортезов туловища при консервативном лечении детей с компрессионными переломами позвонков грудной и поясничной локализации (обзор литературы). *Травматология и ортопедия России.* 2014; 2: 122–9 [Pavlov I.V., Vissarionov S.V., Gusev M.G. et al. Conservative treatment of children with vertebral compression fractures of thoracic and lumbar spine using orthosis (Review). *Traumatology and Orthopedics of Russia*. 2014; 2: 122–9 (in Russ.)].

33. Миронова Ю.А., Бенцион Д.Л., Дубских А.О. и др. Коррекция болевого синдрома с использованием дистанционной лучевой терапии у пациентов с метастазами злокачественных опухолей в позвоночник. *Российский журнал боли.* 2016; 2 (50): 97–8 [Mironova Yu.A., Benzion D.L., Dubskikh A.O. et al. Correction of pain syndrome using remote radiotherapy in patients with metastases of malignant tumors in the spine. *Russian Journal of Pain.* 2016; 2 (50): 97–8 (in Russ.)].

34. Кизеев М.В., Степанчук И.А., Манзулина Е.В. и др. Оценка эффективности использования корректоров осанки у детей с деформациями позвоночника в медицинском центре «РЕШМА». *Курортная медицина.* 2017; 2: 150–2 [Kizeev M.V., Stepanchuk I.A., Manzulina E.V. et al. Efficiency estimation of using posture correctors in children with spine deformations in «RESHMA» medical center. *Kurortnaya meditsina.* 2017; 2: 150–2 (in Russ.)].

35. Михайловский М.В., Шуц С.А., Садовая Т.Н. Проблема механической коррекции сколиотической деформации в комплексе консервативного лечения. *Хирургия позвоночника.* 2006; 4: 33–9 [Mikhailovsky M.V., Shuts S.A., Sadovaya T.N. Problem of scoliotic deformity mechanical correction in a system of conservative treatment. *Hirurgiâ pozvonočnika (Spine Surgery).* 2006; 4: 33–9 (in Russ.)]. https://doi.org/10.14531/ss2006.4.33-39

36. Астахова Н.А., Жила Н.Г. Консервативное лечение компрессионных переломов позвоночника у детей. *Дальневосточный медицинский журнал.* 2012; 1: 127 [Astachova N.A., Zhila N.G. Conservative treatment of spinal column fractures in children (literature review). *Far East Medical Journal.* 2012; 1: 127 (in Russ.)]

37. Снетков А.И., Колесов С.В., Франтов А.Р. и др. Сравнительный анализ хирургического и корсетного лечения эозинофильной гранулемы позвоночника. *Хирургия позвоночника.* 2011; 1: 48–55 [Snetkov A.I., Kolesov S.V., Frantov A.R. et al. Comparative analysis of surgical and brace treatment of eosinophilic granuloma of the spine. *Hirurgiâ pozvonočnika (Spine Surgery).* 2011; 1: 48–55 (in Russ.)]. https://doi.org/10.14531/ss2011.1.48-55

38. Балаев П.И., Люлин С.В., Мещерягина И.А. Малоинвазивные хирургические вмешательства в лечении больных с метастатическим поражением позвоночника. *Саркомы костей, мягких тканей и опухоли кожи.* 2016; 3: 22–5 [Balayev P.I., Lyulin S.V., Mescheryagina I.A. Minimally invasive surgical techniques in the treatment of metastatic lesions in the spinal column. *Bone and soft tissue sarcomas and tumors of the skin.* 2016; 3: 22–5 (in Russ.)].

39. Воловик В.Е. Корсетотерапия идиопатического сколиоза. Хабаровск: Изд. центр ИПКСЗ, 2006; с. 18 [Volovik V.E. Corsetotherapy of idiopathic scoliosis. Khabarovsk: Izd. center IPKSZ, 2006; p. 18 (in Russ.)].

CORSET THERAPY FOR DISEASES AND INJURIES OF THE SPINE

A. Yarikov[1, *], *Candidate of Medical Sciences;* ***I. Smirnov***[2]; ***A. Boyarshinov***[3]; *Professor* ***O. Perlmutter***[2, 3], *MD;* ***M. Khomchenkov***[4]; ***M. Shpagin***, *Candidate of Medical Sciences*[2]; ***A. Sosnin***[1], *Candidate of Medical Sciences; Professor* ***A. Fraerman***[2, 3], *MD; Professor* ***A. Mukhin***[3], *MD*

[1]*Volga District Medical Center, Federal Biomedical Agency, Nizhny Novgorod*
[2]*City Clinical Hospital Thirty-Nine, Nizhny Novgorod*
[3]*Volga Research Medical University, Ministry of Health of Russia, Nizhny Novgorod*
[4]*Acad. G.A. Ilizarov National Medical Research Center of Traumatology and Orthopedics, Ministry of Health of Russia, Kurgan*

Corset therapy is a violent non-invasive active treatment to correct the curved spine. Russian and foreign literature contains very little information on the role of corset therapy for spinal diseases. The paper presents a detailed classification of torso orthoses according to rigidity, manufacturing materials, localization, and tasks. It gives indications for and contraindications to their application, the biomechanical principles of construction, and the periods of corset therapy. The paper describes the role of corset treatment for idiopathic scoliosis, osteoporosis, trauma, degenerative and dystrophic diseases, and tumors. The latest data are given on the outcomes of corset therapy for idiopathic scoliosis. Orthotics should be individualized, taking into account the characteristics of spinal abnormalities, age, concomitant diseases, spinal growth potentials, and treatment tasks.

Key words: *orthopedics, orthopedic corset, orthotics, corset therapy, exocorrector, recliner, Cheneau brace.*

For citation: *Yarikov A., Smirnov I., Boyarshinov A. et al. Corset therapy for diseases and injuries of the spine. Vrach. 2020; 31 (10): 11–19. https://doi.org/10.29296/25877305-2020-10-02*

Об авторе/About the author: **Yarikov A.V. ORCID: https://orcid.org/0000-0002-4437-4480*