https://doi.org/10.29296/25877305-2020-03-14

Клинические трудности диагностики синдрома Прадера–Вилли

Ю.А. Парамонова[1], кандидат медицинских наук,
Ю.В. Халтурина[1], кандидат медицинских наук,
Н.С. Хрулева[2], кандидат медицинских наук,
А.Е. Хрулев[2], кандидат медицинских наук,
Н.А. Любавина[2], кандидат медицинских наук
[1]Городская клиническая больница №10, Нижний Новгород
[2]Приволжский исследовательский медицинский университет, Нижний Новгород
E-mail: baronina@list.ru

Обсуждается редкая форма генетически обусловленного ожирения – синдром Прадера–Вилли (СПВ). В связи с низкой распространенностью заболевания (популяционная частота – 1:10 000–1:20 000) клинический опыт специалистов недостаточен, что зачастую приводит к несвоевременной постановке диагноза. Раскрыта суть генетических аномалий, приводящих к развитию данной патологии, описана клиническая картина заболевания, представлены диагностические критерии, позволяющие достоверно поставить диагноз даже до проведения генетического анализа.
В качестве иллюстрации приведен клинический случай запоздалой диагностики.

Ключевые слова: синдром Прадера–Вилли, ожирение, карликовость.

Для цитирования: Парамонова Ю.А., Халтурина Ю.В., Хрулева Н.С. и др. Клинические трудности диагностики синдрома Прадера–Вилли // Врач. – 2020; 31 (3): 65–68. https://doi.org/10.29296/25877305-2020-03-14

Связь ожирения с генетикой широко обсуждается в современной литературе: открыты гены, ответственные за синтез веществ-регуляторов аппетита, описаны болезни, связанные с мутацией этих генов [1]. Общепризнано, что в большинстве случаев ожирение – полигенная и мультифакториальная патология, риск развития и тяжесть которой определяются полиморфизмом каждого гена в сочетании с факторами внешней среды. До 99% случаев ожирения представлены алиментарно-конституциональным вариантом заболевания. Однако существует и истинно наследственное ожирение, имеющее 2 варианта: синдромальные, или менделевские нарушения (наследуемые в соответствии с законами Менделя) и моногенные формы, обусловленные мутациями генов, регулирующих аппетит. В обоих случаях выраженное, обычно морбидное, ожирение дебютирует в детском возрасте. В настоящее время установлено 50 синдромальных (аутосомно-доминантных, аутосомно-рецессивных, Х-сцепленных) и 11 моногенных форм ожирения. Своевременную диагностику наследственных форм ожирения затрудняет многообразие сопутствующих избыточной массе проявлений заболевания – аномалий строения внутренних органов, нарушений интеллекта, неврологических расстройств, тяжесть которых нередко лидирует в клинической картине.

Одна из форм наследственно обусловленного ожирения – синдром Прадера–Вилли (СПВ) [2–4]. Его популяционная частота – 1:10 000–1:20 000 новорожденных. Патология впервые описана швейцарскими педиатрами A. Prader и H. Willi в 1956 г. и известна еще под названием ННО-синдром, или синдром «3 гипо»: мышечная гипотония, гипоменция (умственная отсталость), гипогонадизм в сочетании с ожирением.

По Международной классификации болезней (МКБ) синдром Прадера–Вилли (Q87.1) относится к синдромам врожденных аномалий, проявляющихся преимущественно карликовостью, хотя по современным критериям карликовость вносит в синдромальный диагноз всего 0,5 балла и является факультативным признаком [4, 5].

Больные СПВ издавна обращали на себя внимание, их образы нашли отражение в живописи. Показательным для данного синдрома является фенотип девочки-карлика с ожирением, которую демонстрировали на ярмарках Испании во времена короля Карла II (XVII век). Испанский художник Хуан Карреньо де Миранда запечатлел эту девочку на своем полотне (рис. 1, *а*). Ребенка с похожими фенотипическими особенностями изобразил голландский художник Бартоломеус ван дер Хелст (см. рис. 1, *б*).

Только в 1987 г. был расшифрован генетический механизм СПВ и появились первые сообщения о том, что его развитие связано с микроделецией (выпадением) района 15-й хромосомы (сегмента q11.2-q13). В дальнейшем описан еще один механизм – унипарентальная (однородительская) дисомия, или наследование обеих хромосом только от одного из родителей (рис. 2).

Рис. 1. *а* – Портрет Евгении Мартинес Вальехо (ла Монстра), Хуан Карреньо де Миранда, около 1680 г.; холст, масло; *б* – Портрет Жерара Андреаса Бейкера, Бартоломеус Ван дер Хелст (1622–1666); холст, масло

Интересно, что повреждение этого же участка 15-й хромосомы наблюдается и при другом генетическом заболевании – синдроме Ангельмана, клиническая картина которого существенно отличается от таковой при СПВ и характеризуется ранним (в возрасте 6–12 мес) замедлением психомоторного развития, микроцефалией, нарушением речи, атаксией, неконтролируемым насильственным смехом, частыми эпилептиформными припадками.

Дело в том, что развитие синдрома Ангельмана связано с микроделецией того же участка 15-й хромосомы, но материнского происхождения, или с отцовской изодисомией. Возможные механизмы обоих синдромов представлены на схеме (см. рис. 2).

Около 70% случаев СПВ обусловлено микроделецией, остальные – дисомией. При этом клинические различия между больными с микроделецией и изодисомией отсутствуют.

Следует отметить, что с помощью обычного исследования хромосомного состава кариотипа выявить микроделецию или унипарентальную дисомию невозможно. Для этого применяются специальные цитогенетические и молекулярно-генетические методы – прометафазный анализ, использование ДНК-маркеров определенных участков 15-й хромосомы (исследование процессов метилирования).

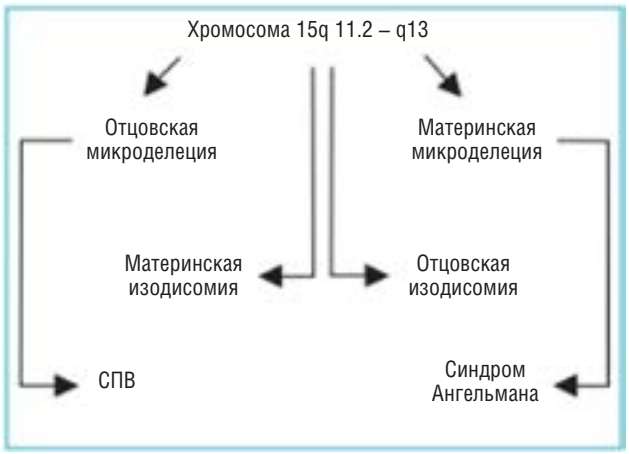

Рис. 2. Возможные механизмы развития СПВ и синдрома Ангельмана

Рис. 3. Кисти рук больной СПВ

Риск рождения больного ребенка в семье, где уже есть 1 больной потомок, зависит от генетического механизма, который вызвал расстройство. Вероятность рождения больного ребенка – <1%, если у него наблюдается делеция гена или униотцовская дисомия; если же у ребенка – мутация региона, для которого характерно явление импринтинга, эта вероятность возрастает до 50%; в случае появления хромосомных транслокаций риск возникновения болезни у следующего ребенка – 25%.

Можно выделить 2 фазы течения болезни [4, 6]; 1-я свойственна детям 12–18 мес жизни и характеризуется выраженной мышечной гипотонией, снижением сосательного и глотательного рефлексов, что затрудняет кормление ребенка; 2-я фаза знаменуется появлением полифагии, постоянного чувства голода, приводящего к ожирению. Усиленный аппетит при СПВ связывают с повышенной концентрацией в крови грелина и сниженной концентрацией соматолиберина, что обусловлено связью 15-й хромосомы с функцией гипоталамуса [7]. Отложение жира наблюдается преимущественно на туловище и в проксимальных отделах конечностей. Мышечная гипотония постепенно уменьшается и к школьному возрасту почти полностью исчезает.

Характерен внешний вид больных: стопы и кисти непропорционально маленькие – акромикрия – с конусовидными пальцами (рис. 3).

Часто отмечается микроцефалия. Типичен низкий рост – карликовость. У детей с СПВ наблюдается гипогонадизм (у мальчиков – гипоплазия полового члена, мошонки, крипторхизм, а у девочек – недоразвитие половых губ и в половине случаев – матки) [8].

Описаны нарушения координации, судороги, страбизм.

Часто у больных наблюдается гипопигментации кожи, волос и радужки, что связано со снижением активности тирозиназы в волосяных фолликулах и меланоцитах, а также уменьшение пигмента в сетчатке.

Нередко встречается развитие сахарного диабета. При этом отклонений от нормы в содержании липидов, белков, аминокислот или ферментов обычно не выявляется.

В психомоторном развитии больные отстают от возрастной нормы. Дети с СПВ имеют необычный когнитивный профиль [9]. Хорошо развито визуальное восприятие, они хорошо читают, имеют богатый словарный запас. Однако слуховая и последовательная обработка информации развита слабо, равно как способности к математическим дисциплинам и письму. У больных ухудшены зрительная, слуховая краткосрочная память и звуковая концентрация внимания. Иногда уровень развития с возрастом улучшается, однако дефицит интеллектуальных способностей все равно сохраняется.

ПРОГНОЗ

Продолжительность жизни больных может достигать ≥60 лет. Летальный исход может наступить в результате осложнений, вызванных серьезным ожирением – обструктивное апноэ во сне, осложнениями сахарного диабета, развитие сердечной недостаточности, хронической почечной недостаточности [10].

Приводим клинический пример пациентки с установленным диагнозом СПВ.

***Пациентка Б.**, 18 лет, поступила с жалобами на избыточную массу тела, утомляемость, головные боли, нарушенный сон.*

По данным анамнеза, пробанд от 3-й беременности; предыдущие беременности матери завершились выкидышами. Во время беременности диагностирована задержка внутриутробного развития, имели место преждевременные роды, длительный безводный период. Масса при рождении – 1900 г, длина тела – 42 см; диагностированы недоношенность I степени, интранатальная травма шейного отдела позвоночника (ступенчатая деформация C_{II-III}). Оценка по шкале Апгар – 6–8 баллов. В период новорожденности отмечались трудности грудного вскармливания: взяла грудь только через 2 нед; имелась выраженная мышечная гипотония. Затем в течение 1 года ребенок стремительно набрал вес, который к 1 году составил 9800 г. Отмечалось отставание в психомоторном развитии: девочка пошла в 1 год 4 мес, начала говорить с 3 лет. Менструации начались с 10-летнего возраста, однако в течение последнего года прекратились. Наблюдалась у детского невролога с диагнозом: резидуально-органическое поражение центральной нервной системы (ЦНС) с нарушением когнитивных и статомоторной функций, у детского эндокринолога – с диагнозом: ожирение конституционально-экзогенное; низкорослость семейно-конституциональная; вторичная дисменорея.

При поступлении отмечена избыточная масса тела (94 кг) и низкий рост (137 см); индекс массы тела – 50 кг/м^2. Поскольку низкорослость имела место и у родителей (рост матери – 149 см, отца – 164 см), в детском возрасте она расценивалась как семейная (генетическая). Обращали на себя внимание множественные стигмы дисэмбриогенеза: короткая шея, узкие миндалевидные глаза, маленькие кисти и стопы, брадидактилия, конусообразные пальцы рук (см. рис. 3). На коже живота, нижней части спины, бедрах и ягодицах определялись стрии белесоватой окраски.

При оценке нейропсихологического статуса зафиксирована умеренная когнитивная дисфункция с выраженной апраксией и легкими нарушениями абстрагирования.

Лабораторные показатели, в том числе отражающие состояние углеводного и липидного метаболизма, – без изменений. Гормональный статус (тиреотропный гормон, свободный тироксин, прогестерон, пролактин, фолликулостимулирующий гормон, лютеинизирующий гормон, эстрадиол, кортизол, адренокортикотропный гормон) соответствовали возрастной норме.

На рентгенограмме кистей костный возраст соответствовал реальному (на рентгенограмме, выполненной в 13-летнем возрасте, он соответствовал 17,5 года). УЗИ органов малого таза выявило гипоплазию матки, обеднение фолликулярного аппарата яичников. Электроэнцефалограмма документировала умеренные общемозговые изменения без очаговых и пароксизмальных проявлений.

Результаты иных инструментальных исследований (УЗИ органов брюшной полости и сердца, ЭКГ) отклонений от нормы не выявили.

На основании характерных фенотипических признаков и анамнестических указаний на особенности развития в детском возрасте был заподозрен СПВ.

Для верификации этого диагноза использовали критерии V. Holm (1993), часть которых отнесена к большим (диагностическая значимость оценена в 1 балл), а часть – к малым (0,5 балла) [4, 8, 9]:

Большие критерии (звездочкой отмечены признаки, определяемые у больной Б.):

- *общая гипотония с угнетением сосательного рефлекса в неонатальном периоде и грудном возрасте, постепенно купирующаяся самостоятельно*;*
- *нарушения питания в раннем возрасте, требующие специальных манипуляций и приводящие к задержке развития*;*
- *избыточная или быстрая прибавка массы тела в возрасте 1–6 лет, центральное ожирение*;*
- *характерные изменения лица: долихоцефалия, узкое лицо, миндалевидные глаза*, маленький рот*, тонкая верхняя губа, опущенные углы губ* (значима совокупность не менее 3 дисморфий);*
- *гипогонадизм, гипоплазия гениталий, задержка полового созревания*;*
- *общая задержка развития, легкая или умеренная умственная отсталость*;*
- *гиперфагия, навязчивое отношение к еде*;*
- *делеция 15q11–13 или материнская дисомия.*

Малые критерии (звездочкой отмечены признаки, определяемые у больной Б.):

- *малая подвижность плода, младенческая летаргия, слабый крик;*

- *истеричность, упрямство, ригидность, вспышки немотивированного гнева, обсессивно-компульсивные нарушения, воровство, патологическая лживость, негативизм (>5 признаков);*
- *нарушения сна или ночные апноэ*;*
- *низкий рост*;*
- *гипопигментация кожи;*
- *маленькие руки и (или) ноги*, узкие кисти рук;*
- *сходящееся косоглазие, миопия*;*
- *вязкая слюна;*
- *нарушения речи;*
- *расчесывание кожи.*

Диагноз СПВ считается достоверным у детей до 3 лет при сумме баллов >5 (включая 4 больших критерия), старше 3 лет – при сумме баллов >8 (в том числе 4 больших критерия).

Несмотря на высокую чувствительность шкалы V. Holm (около 90%), для подтверждения диагноза СПВ желательно молекулярно-генетическое исследование 15-й пары хромосом. К сожалению, данный вид генетического исследования не использовался у пациентки, однако общая сумма баллов составила 9, что свидетельствует о достоверном диагнозе.

Окончательный клинический диагноз: СПВ с выраженными нейроэндокринными нарушениями: низкорослость, ожирение III степени, вторичный гипогонадизм, врожденная (наследственная) патология ЦНС, умеренная когнитивная дисфункция с выраженной кинетической апраксией, легкими нарушениями абстрагирования и легкими зрительно-пространственными нарушениями.

Патогенетической терапии СПВ, как и многих иных генетических синдромов, не разработано, однако перспективным направлением является введение рекомбинантного гормона роста. Такое лечение возможно у детей до 1 года при сохранных зонах роста эпифизарных хрящей [11, 12]. Своевременная терапия рекомбинантным гормоном роста влияет не только на антропометрические параметры и композиционный состав тела, но (благодаря улучшению мышечной функции) – и на моторное развитие [13, 14].

В описанном случае диагностика СПВ была запоздалой и в большей степени носила экспертный характер для определения группы инвалидности, составления программы реабилитации и симптоматического лечения пациентки.

* * *

Конфликт интересов отсутствует.

Литература/Reference

1. Дедов И.И. Морбидное ожирение / М.: МИА, 2014; 608 с. [Dedov I.I. Morbidnoe ozhirenie / M.: MIA, 2014; 608 s. (in Russ.)].
2. Наследственные болезни. Национальное руководство. Под ред. Н.П. Бочкова, Е.К. Гинтера, В.П. Пузырева / М.: ГЭОТАР-Медиа, 2013; 936 с. [Nasledstvennye bolezni. Natsional'noe rukovodstvo. Pod red. N.P. Bochkova, E.K. Gintera, V.P. Puzyreva / M.: GEOTAR-Media, 2013; 936 s. (in Russ.)].
3. Наследственные болезни. Национальное руководство: краткое издание. Под ред Е.К. Гинтера / М.: ГЭОТАР-Медиа, 2017; 464 с. [Nasledstvennye bolezni. Natsional'noe rukovodstvo: kratkoe izdanie. Pod red E.K. Gintera / M.: GEOTAR-Media, 2017; 464 s. (in Russ.)].
4. Дедов И.И. Эпонимические синдромы в эндокринологии / М.: Практика, 2013; 172 с. [Dedov I.I. Eponimicheskie sindromy v endokrinologii / M.: Praktika, 2013; 172 s. (in Russ.)].
5. МКБ-10. Краткий вариант, основанный на Международной статистической классификации болезней и проблем, связанных со здоровьем, 10-го пересмотра, принятой 43-й Всемирной ассамблеей здравоохранения [Электронный ресурс]. [MKB-10. Kratkii variant, osnovannyi na Mezhdunarodnoi statisticheskoi klassifikatsii boleznei i problem, svyazannykh so zdorov'em, 10-go peresmotra, prinyatoi 43-ei Vsemirnoi Assambleei Zdravookhraneniya [Elektronnyi resurs] (in Russ.)]. URL: *http://base.garant.ru/4100000/#ixzz4auASnc7Q*
6. Тозлиян Е.В. Синдром Прадера–Вилли в практике педиатра // Практика педиатра. – 2014; 2: 32–9 [Tozliyan E.V. Sindrom Pradera–Villi v praktike pediatra // Praktika pediatra. – 2014; 2: 32–9 (in Russ.)].
7. Han M., Gerasimidis K., Edwards C. et al. Mechanisms of obesity in Prader–Willi syndrome // Pediatric Obesity. – 2016; 13 (1): 3–13. DOI: 10.1111/ijpo.12177.
8. Smith A., Hung D. The dilemma of diagnostic testing for Prader–Willi syndrome // Transl. Pediatr. – 2017; 6 (1): 46–56. DOI: 10.21037/tp.2016.07.04.
9. Cassidy S., Schwartz S., Miller J. et al. Prader–Willi syndrome // Genet. Med. – 2012; 14 (1): 10–26. DOI: 10.1038/gim.0b013e31822bead0.
10. Яркова Н.А., Боровков Н.Н., Аминева Н.В. Роль артериальной гипертензии в развитии хронической болезни почек у больных сахарным диабетом типа 2 // Мед. альманах. – 2013; 6 (30): 173–5 [Yarkova N.A., Borovkov N.N., Amineva N.V. The role of arterial hypertension in the development of chronic disease of kidneys of patients with type 2 diabetes mellitus // Med. al'manakh. – 2013; 6 (30): 173–5 (in Russ.)].
11. Grugni G., Marzullo P. Diagnosis and treatment of GH deficiency in Prader–Willi syndrome // Best Pract. Res. Clin. Endocrinol. Metab. – 2016; 30 (6): 785–94. DOI: 10.1016/j.beem.2016.11.003.
12. Sode-Carlsen R., Farholt S., Rabben K. et al. Growth hormone treatment in adults with Prader–Willi syndrome: the Scandinavian study // Endocrine. – 2012; 41 (2): 191–9. DOI: 10.1007/s12020-011-9560-4.
13. Deal C., Tony M., Höybye C. et al. 2011 Growth Hormone in Prader–Willi Syndrome Clinical Care Guidelines Workshop Participants. Growth Hormone Research Society workshop summary: consensus guidelines for recombinant human growth hormone therapy in Prader–Willi syndrome // J. Clin. Endocrinol. Metab. – 2013; 98 (6): E1072–87. DOI: 10.1210/jc.2012-3888.
14. Bridges N. What is the value of growth hormone therapy in Prader–Willi syndrome? // Arch. Dis. Child. – 2014; 99 (2): 166–70. DOI: 10.1136/archdischild-2013-303760.

CLINICAL DIFFICULTIES IN THE DIAGNOSIS OF PRADER-WILLI SYNDROME

Yu. Paramonova[1], *Candidate of Medical Sciences;* ***Yu. Khalturina***[1], *Candidate of Medical Sciences;* ***N. Khruleva***[2], *Candidate of Medical Sciences;* ***A. Khrulev***[2], *Candidate of Medical Sciences;* ***N. Lyubavina***[2], *Candidate of Medical Sciences*

[1]*City Clinical Hospital Ten, Nizhny Novgorod*

[2]*Volga Research Medical University, Nizhny Novgorod*

The paper discusses Prader-Willi syndrome (PWS), a rare form of genetically determined obesity. Due to the low prevalence of the disease (the population frequency is 1:10000–1:20,000), the clinical experience of specialists is insufficient, which often leads to untimely diagnosis. The essence of genetic abnormalities resulting in this pathology is disclosed; the clinical picture of the disease is described; diagnostic criteria that allow reliable diagnosis to be made even before genetic analysis are presented.

A clinical case of delayed diagnosis is given as an illustration.

Key words: *Prader-Willi syndrome, obesity, dwarfism.*

For citation: *Paramonova Yu., Khalturina Yu., Khruleva N. et al. Clinical difficulties in the diagnosis of Prader-Willi syndrome // Vrach. – 2020; 31 (3): 65–68. https://doi.org/10.29296/25877305-2020-03-14*