https://doi.org/10.29296/25877305-2019-11-12

Случай редкой сочетанной патологии полости носа

Ш. Алиев[1–3],
В. Шпотин[1–3], доктор медицинских наук,
А. Янпольский[2],
В. Сайдулаев[1, 3], кандидат медицинских наук,
Ш. Мазаев[2, 3]
[1]Астраханский государственный медицинский университет
[2]Александро-Мариинская областная клиническая больница, Астрахань
[3]Астраханский филиал ФГБУ «Научно-клинический центр оториноларингологии» ФМБА России
E-mail: shamilmailogli1@mail.ru

Представлен редкий случай сочетанной патологии полости носа – аневризма клиновидно-нёбной артерии и эстезионейробластома полости носа, проявлявшейся частым профузным кровотечением.

Ключевые слова: оториноларингология, хирургия, эстезионейробластома, аневризма клиновидно-нёбной артерии, носовое кровотечение, эндоваскулярная эмболизация.

Для цитирования: Алиев Ш., Шпотин В., Янпольский А. и др. Случай редкой сочетанной патологии полости носа // Врач. – 2019; 30 (11): 54–58. https://doi.org/10.29296/25877305-2019-11-12

Аневризма сосудов головы представляет собой располагающееся в одном из его участков патологическое расширение сосуда врожденной либо приобретенной природы [1]. Формируясь, аневризма образует повреждение стенок сосуда (чаще артерии) с высокой вероятностью разрыва, влекущего за собой развитие внутричерепных кровоизлияний, нередко приводя к инвалидизации и летальному исходу [2]. Основная угроза аневризмы *a. sphenopalatina* – массивное кровотечение из носа, требующее неотложной медицинской помощи [3].

Трудности диагностирования заболевания, особенности клинического течения и симптоматики не позволяют точно определить частоту развития аневризмы сосудов головы. Однако полагаясь на различные клинические и статистические данные, можно утверждать, что аневризмы сосудов головы и мозга встречаются у 8–10 пациентов на 100 тыс. населения, в 1,5 раза чаще – у женщин. Кроме того, у женщин примерно втрое чаще, чем у мужчин, диагностируются гигантские аневризмы. Данные морфопатологических экспертиз (вскрытий) показывают, что около 50% аневризм, которые не разорвались, обнаруживали абсолютно случайно, так как они не сопровождались какими-либо симптомами.

В современной медицине единственное и наиболее эффективное лечение аневризмы сосудов головы – это хирургическое вмешательство, которое также не исключает летального исхода. Однако вероятность смерти от внезапного разрыва аневризмы практически в 2,0–2,5 раза превышает риски, связанные с хирургическим вмешательством [4].

Литературные данные о частоте, диагностике и лечении аневризмы *a. sphenopalatina* скудны.

Эстезионейробластома – злокачественное новообразование из клеток ольфакторного нейроэпителия, возникающее в полости носа и быстро распространяющееся в параназальные пазухи, полость глазницы, решетчатую кость и основание черепа [5, 6]. Основными симптомами являются заложенность носа, обильные слизистые выделения, аносмия, отечность скуловой области [7]. В диагностике эстезионейробластомы полагаются на данные риноскопии, компьютерной томографии (КТ) околоносовых синусов, магнитно-резонансной томографии (МРТ) головного мозга, гистологического анализа биопсийного материала [8, 9]. Лечение, как правило, представляет собой сочетание радиологического, хирургического и химиотерапевтического методов [10].

Редкость встречаемости аневризмы основно-нёбной артерии и эстезионейробластомы полости носа побудила представить наблюдение, касающееся лечения больной с профузным рецидивирующим носовым кровотечением при сочетании этих нозологий.

***Больная К.**, 41 года, поступила в отоларингологическое отделение ГБУЗ АО АМОКБ 22.08.18 с жалобами на периодические обильные носовые кровотечения. Последние несколько дней кровотечения из носа стали чаще и обильнее. Со слов больной, в течение года ее беспокоят нарушение дыхания через правую половину носа и резкий гнилостный запах из нее. За медицинской помощью не обращалась. В отделении больной была проведена тугая передняя тампонада носа, кровотечение остановлено. Начата гемостатическая терапия. Лабораторные тесты при поступлении в пределах референтных границ.*

Тампоны удалены через 3 сут. Через 1 сут после удаления тампонов возник эпизод рецидива носового кровотечения, по поводу чего проведена повторно тампонада. Через 3 сут вновь отмечен рецидив носового кровотечения, потребовавший ретампонады. С учетом рецидивирующих носовых кровотечений тампоны удаляли фрагментарно в течение нескольких дней. При удалении тампонов отмечена повышенная кровоточивость из правой половины носа. От предложенной эндоскопической ревизии полости носа в условиях операционной больная воздержалась. В отделении проведен курс гемостатической и противоанемической терапии. При обследовании кардиолог выявил у больной физиологическую гипотонию. Повышение АД стали беспокоить около 2 лет назад. Постоянного лечения не проводит. Лекарственный анамнез спокоен. На ЭКГ данных за острый коронарный синдром нет. В отделении отмечено повышение АД до 140 мм рт. ст; носовое кровотечение не связано с повышением АД. Диагноз: артериальная гипертензия II степени риск 1; сердечная недостаточность 0 стадии. Назначена гипотензивная терапия.

КТ (после удаления тампонов): околоносовые пазухи развиты обычно. В правой лобной пазухе – пристеночно утолщенная слизистая оболочка. Клетки решетчатой кости, клиновидная пазуха справа тотально затемнены за счет продуктивного процесса, плотностью до +112...+64 HU, их костные стенки выраженно истончены. Правая верхнечелюстная пазуха субтотально затемнена за счет гиперплазии слизистой оболочки плотностью до +40...63 HU, медиальная стенка правой верхнечелюстной пазухи также неравномерно истончена, имеется пролабирование мягкотканного компонента в сторону носоглотки (рис. 1). Носовая перегородка расположена срединно. Содержимое глазниц без особенностей. Костно-деструктивных изменений не выявлено. Заключение: КТ-признаки хронического правостороннего полипозного риносинусита.

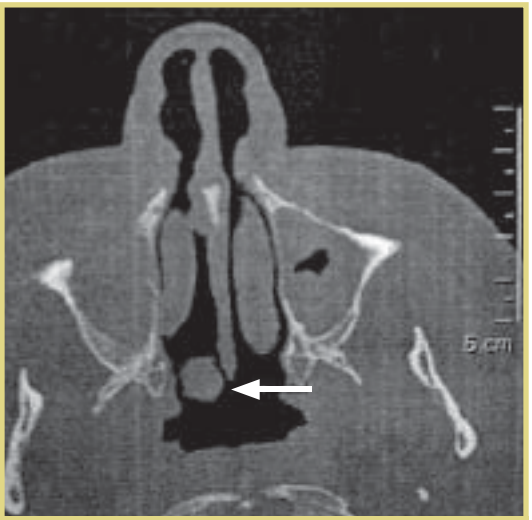

Рис. 1. Округлое образование в проекции перехода полости носа в носоглотку справа. Субтотальное затемнение правой верхнечелюстной пазухи

С учетом анамнеза, физикальных, лабораторных и КТ-данных больной поставлен клинический диагноз: новообразование правой половины полости носа.

На 12-е сутки госпитализации больная в удовлетворительном состоянии выписана из отоларингологического отделения. На момент выписки в правой половине носа визуализируется рыхлое, серого цвета образование, полностью обтурирующее носовые ходы, контактно кровоточащее. При задней риноскопии –

в правой хоане – округлое образование синюшного цвета. Из полости носа резкий гнилостный запах. Направлена на дальнейшее дообследование и лечение в Областной онкологический диспансер (ООД).

В сентябре 2018 г. после выписки из отоларингологического стационара оперирована в ООД (ринотомия по Денкеру). По результатам гистологического исследования удаленного материала – полипозная ткань. При удалении тампонов также отмечалась повышенная кровоточивость из правой половины носа.

02.11.18 больная доставлена бригадой скорой медицинской помощи в приемное отделение ГБУЗ АО АМОКБ с диагнозом носового кровотечения. Со слов больной, кровотечение началось внезапно, без какой-либо провокации, было стремительным и обильным – кровопотеря около 700–800 мл за 5–7 мин. Осмотрена дежурным ЛОР-врачом, АД 70/40 мм рт. ст., интенсивность кровотечения заметно уменьшилась. Выполнена передняя тампонада правой половины носа, госпитализирована.

Показатели крови при поступлении: Hb – 58 г/л, эр. – $2{,}04 \cdot 10^{12}$/л, Ht – 18,6%, тр. – $220{,}0 \cdot 10^{9}$/л, л. – $7{,}8 \cdot 10^{9}$/л, гранулоциты – 70%, лимф. – 21%, мон. – 9%.

С заместительной целью выполнена трансфузия эритроцитной массы. Назначена гемостатическая и противоанемическая терапия. Тампоны из полости носа удалены на 4-е сутки.

КТ придаточных пазух носа: околоносовые пазухи обычно развиты. В правой лобной пазухе пристеночно утолщена слизистая оболочка. Клетки решетчатой кости, клиновидная пазуха справа субтотально затемнены за счет продуктивного процесса плотностью до +112...+64 HU их костные стенки выраженно истончены. Справа – крупный послеоперационный костный дефект передней стенки. Медиальная, латеральные стенки истончены, местами не прослеживаются. Правая верхнечелюстная пазуха субтотально затемнена за счет набухания и разрастания слизистой, с наружным бугристым контуром с пролабированием мягкотканного компонента в сторону носоглотки. Клиновидные пазухи также с истончением стенок, субтотально заполненные. Носовая перегородка расположена срединно. Носовые ходы сужены. Гипертрофия нижних носовых раковин. Содержимое глазниц без особенностей. Заключение: КТ-признаки хронического полипозно-гипертрофического риносинусита, состояние после операции на правой верхнечелюстной пазухе.

Учитывая частые и обильные носовые кровотечения с большой кровопотерей, после очищения полости носа от геморрагических корок и компенсации кровопотери больной предложено выполнить ревизию полости носа с использованием видеоэндоскопических технологий в условиях операционной.

09.11.18 под местной аппликационной анестезией выполнена видеоэндоскопическая ревизия полости носа справа. В заднем отделе правой половины носа визуализировано новообразование диаметром до 1,5 см, мягкоэластической консистенции, хорошо васкулизированное, с тромбированным сосудом в области верхнего его полюса (рис. 2). Интраоперационно новообразование принято за источник кровотечения. При помощи эндоскопических инструментов новообразование удалено под основание, раневая поверхность коагулирована биполярным коагулятором (рис. 3). Удаленная ткань направлена на гистологическое исследование. Кровотечение минимальное.

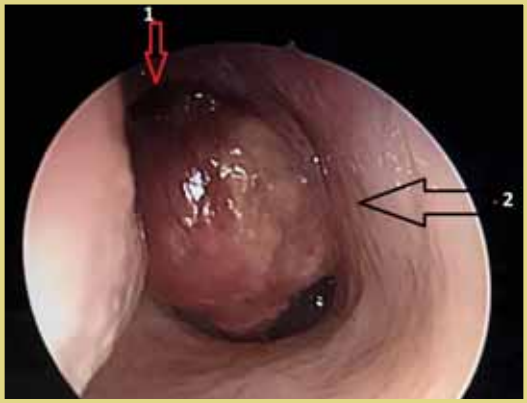

Рис. 2. Новообразование в проекции хоаны справа: 1 – тромбированный сосуд в проекции верхнего полюса образования; 2 – округлое новообразование, практически полностью обтурирующее хоану справа

Рис. 3. После удаления новообразования полости носа. Стрелкой указано ложе удаленного новообразования

13.11.18 у больной вновь возник эпизод профузного стремительного носового кровотечения. Кровопотеря около 700 мл за 7–10 мин. Больной наложена передняя тампонада носа – остановка кровотечения не достигнута, давлением крови тампоны «вымывались» из полости носа. В правый носовой ход установлен «Эпистоп», кровотечение остановлено. Дальнейшее лечение – в отделении реанимации.

Кровопотеря восполнена трансфузией эритроцитарной массы. Через несколько часов на фоне установленного «Эпистопа» у больной вновь отмечен рецидив массивного носового кровотечения. Кровотечение остановлено наложением тугой задней тампонады.

Для уточнения источника кровотечения решено провести ангиографию наружной сонной артерии в отделении рентгенохирургических методов диагностики и лечения.

После обработки операционного поля раствором антисептика выполнена пункция правой общей бедренной артерии, установлен интродьюсер 6 Fr, проведен проводник с катетером, введено 1 тыс. ед гепарина. Катетер заведен в устье a. sphenopalatina, на серии ангиограмм определяется носовая ветвь, оканчивающаяся аневризматическим расширением до 16 мм в диаметре с активным кровотоком в полости (рис. 4).

После диагностирования аневризмы a. sphenopalatina больной выполнена эндоваскулярная эмболизация сосудов. В устьевой отдел правой задней боковой носовой ветви a. sphenopalatina установлена эмболизационная спираль СООК 3×3 мм, кровоток в полость аневризмы прекращен (рис. 5, 6). Катетер и интродьюсер извлечены. Больная переведена в профильное отделение для продолжения терапии.

После проведения эмболизации рецидива кровотечения не наблюдалось, задняя тампонада удалена на 3-и сутки, удаляемые тампоны почти сухие. На момент выписки показатели крови почти полностью восстановлены: Hb – 119 г/л, эр. – 4,04 • 10^{12}/л, Ht – 40,3%, тр. – 311,0 • 10^{9}/л, л. – 6,8 • 10^{9}/л, э. – 1%, с. – 74%.

Перед выпиской получен результат гистологического исследования удаленного из полости носа новообразования – эстезионейробластома. Выставлен диагноз: аневризма основно-нёбной артерии справа; эстезионейробластома правой половины носа; носовое кровотечение. Больная в удовлетворительном состоянии выписана 23.11.18 для дальнейшего дообследования и лечения в ООД.

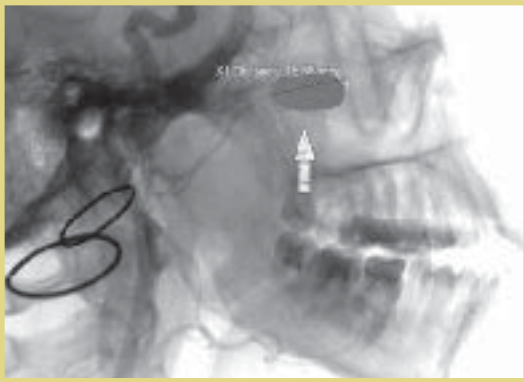

Рис. 4. Аневризматическое расширение *a. sphenopalatina* справа

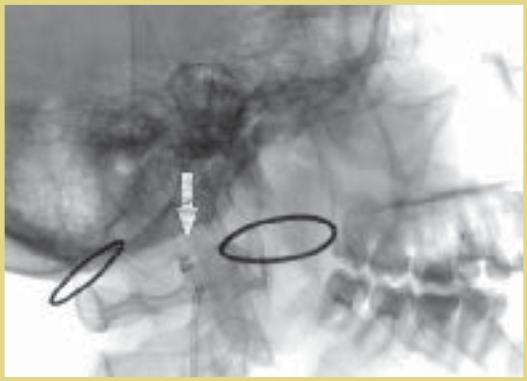

Рис. 5. Эмболизационная спираль, установленная в устье носовой ветви *a. sphenopalatina*

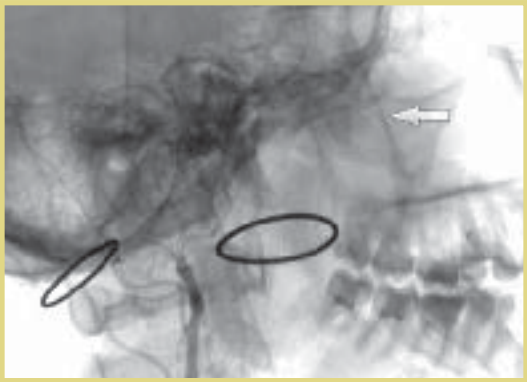

Рис. 6. Контрольная ангиография с введением контрастного препарата после эмболизации, *a. sphenopalatina* справа обескровлена, аневризматическое расширение не контрастируется

В заключение хотелось бы отметить крайнюю редкость подобного сочетания 2 угрожающих жизни патологий: аневризматического расширения *a. sphenopalatina* с рецидивирующим профузным носовым кровотечением и эстезионейробластомы полости носа.

Размышляя о патоморфозе процессов в данном наблюдении и анализируя возникшие клинические ситуации, можно предположить, что сформировавшаяся некоторое время назад аневризма основно-нёбной артерии катализировала продуктивные изменения в полости носа. Возрастающее давление на стенки растущей аневризмы привело к компенсаторной потребности увеличить толщину мягких тканей вокруг нее. Начавшиеся продуктивные изменения слизистой оболочки привели к полной обтурации правой половины носа, изменившей физиологию придаточных пазух носа с вторичным гнойным их поражением (истончение костных стенок, гнойный экссудат, гнилостный запах). Вероятно, малигнизация одного из участков измененной слизистой оболочки верхних отделов полости носа привела к формированию эстезионейробластомы.

Современные визуализирующие методы диагностики (КТ, видеоэндоскопия, ангиография) и лечения (коагуляция в глубоких отделах полости носа, эмболизация сосуда) позволили избавить молодую пациентку от угрожающих жизни и здоровью состояний, полностью компенсировать ее соматический и лабораторный статус.

* * *

Конфликт интересов отсутствует.

Литература/Reference

1. Пухлик С.М., Довженко В.В., Кузнецов Н.В. Ангиографическая диагностика и эндоваскулярное лечение профузных рецидивирующих носовых кровотечений // Рос. ринол. – 2013; 21 (2): 89–90 [Pukhlik S.M., Dovzhenko V.V., Kuznetsov N.V. Angiograficheskaya diagnostika i endovaskulyarnoe lechenie profuznykh retsidiviruyushchikh nosovykh krovotechenii // Ros. rinol. – 2013; 21 (2): 89–90 (in Russ.)].

2. Гончар А.А. Контрастная ангиография в визуализации артериальных аневризм головного мозга // Лечебное дело. – 2012; 28 (6): 71–6 [Gonchar A.A. Kontrastnaya angiografiya v vizualizatsii arterial'nykh anevrizm golovnogo mozga // Lechebnoe delo. – 2012; 28 (6): 71–6 (in Russ.)].

3. Gökdoğan O., Kizil Y., Aydil U. et al. Sphenopalatine artery pseudoaneurysm: a rare cause of intractable epistaxis after endoscopic sinus surgery // J. Craniofac. Surg. – 2014; 25: 539–41. DOI: 10.1097/SCS.0000000000000696.

4. Рябухин В.Е., Белозеров Г.Е., Климов А.Б. Результаты эндоваскулярного лечения носовых кровотечений различной этиологии // Международный журнал интервенционной кардиоангиологии. – 2005; 7: 34–6 [Ryabukhin V.E., Belozerov G.E., Klimov A.B. Rezul'taty endovaskulyarnogo lecheniya nosovykh krovotechenii razlichnoi etiologii // Mezhdunarodnyi zhurnal interventsionnoi kardioangiologii. – 2005; 7: 34–6 (in Russ.)].

5. Noor M., Leyva A., Dennison J. et al. Esthesioneuroblastoma: an unusual presentation with intractable headache // Cureus. – 2018; 10 (11): 3653. DOI: 10.7759 / cureus.3653.

6. Kumar R. Esthesioneuroblastoma: multimodal management and review of literature // World J. Clin. Cases. – 2015; 3: 774–8. DOI: 10.12998/wjcc.v3.i9.774.

7. Мустафаев Д.М., Свистушкин В.М., Самбулов В.И. и др. Эстезионейробластома полости носа (ольфакторная нейробластома) // Рос. оториноларингол. – 2009; 5 (42): 85–91 [Mustafaev D.M., Svistushkin V.M., Sambulov V.I. et al. Estezioneiroblastoma polosti nosa (ol'faktornaya neiroblastoma) // Ros. otorinolaringol. – 2009; 5 (42): 85–91 (in Russ.)].

8. Dublin A., Bobinski M. Imaging characteristics of olfactory neuroblastoma (esthesioneuroblastoma) // J. Neurol. Surg. B Skull Base. – 2016; 77: 1–5. DOI: 10.1055/s-0035-1564053.

9. Фролова И.Г., Чойнзонов Е.Л., Новиков В.А. и др. Компьютерная томография в диагностике опухолей околоносовых пазух, полости носа и верхней челюсти // Сибирский онкол. журн. – 2011; 2: 81–2 [Frolova I.G., Choinzonov E.L., Novikov V.A. et al. Komp'yuternaya tomografiya v diagnostike opukholei okolonosovykh pazukh, polosti nosa i verkhnei chelyusti // Sibirskii onkol. zhurn. – 2011; 2: 81–2 (in Russ.)].

10. Меркулов О.А. Эндоскопически ассистированный эндоназальный подход в хирургическом лечении эстезионейробластомы у детей // Опухоли головы и шеи. – 2012; 1: 37–42 [Merkulov O.A. Endoscope-assisted endonasal approach in the surgical treatment of esthesioneuroblastoma in children // Head and Neck Tumors (HNT). – 2012; 1: 37–41 (in Russ.)]. https://doi.org/10.17650/2222-1468-2012-0-1-37-41.

A CASE OF RARE COMORBIDITY OF THE NASAL CAVITY

Sh. Aliev[1–3]*;* ***V. Shpotin***[1–3]*, MD;* ***A. Yanpolsky***[2]*;* ***V. Saidulaev****, Candidate of Medical Sciences*[1]*,3,* ***Sh. Mazaev***[2, 3]

[1]*Astrakhan State Medical University*

[2]*Aleksandro-Mariinsk Regional Clinical Hospital, Astrakhan*

[3]*Astrakhan Branch, Research Clinical Center for Otolaryngology, Federal Biomedical Agency of Russia*

The paper describes a rare case of nasal comorbidity: aneurysm of the sphenopalatine artery and esthesioneuroblastoma of the nasal cavity, which was manifested by frequent profuse bleeding.

Key words: *otorhinolaryngology, surgery, esthesioneuroblastoma; aneurysm of the sphenopalatine artery; epistaxis, endovascular embolization.*

For citation: *Aliev Sh., Shpotin V., Yanpolsky A. et al. A case of rare comorbidity of the nasal cavity // Vrach. – 2019; 30 (11): 54–58. https://doi.org/10.29296/25877305-2019-11-12*