https://doi.org/10.29296/25877305-2019-05-15

Применение полимерного сетчатого имплантата при медиастинальной легочной грыже

Е. Красникова, кандидат медицинских наук,
В. Алиев,
Р. Тарасов,
С. Карпов,
С. Садовникова, доктор медицинских наук,
М. Багиров, доктор медицинских наук, профессор
Центральный НИИ туберкулеза, Москва
E-mail: el.krasn@gmail.com

Продемонстрирован принципиально новый малотравматичный способ хирургического лечения медиастинальной легочной грыжи – контралатеральная медиастинопластика с применением полимерного сетчатого имплантата у больной через 5 лет после пневмонэктомии.

Ключевые слова: хирургическое лечение, медиастинальная грыжа, полимерный сетчатый имплантат.

Для цитирования: Красникова Е., Алиев В., Тарасов Р. и др. Применение полимерного сетчатого имплантата при медиастинальной легочной грыже // Врач. – 2019; 30 (5): 73–76. https://doi.org/10.29296/25877305-2019-05-15

Вследствие роста множественной (МЛУ) и широкой (ШЛУ) лекарственной устойчивости микобактерий туберкулеза (МБТ) [1] к противотуберкулезным препаратам нередко отмечаются распространенные фиброзно-кавернозные процессы, сопровождающиеся разрушением одного легкого и диссеминированным очаговым поражением другого.

В таких случаях единственно возможным видом хирургической помощи является операция: удаление разрушенного легкого – пневмонэктомия (ПЭ).

После ПЭ в 46–80% случаев [2, 3] развивается постпневмонэктомический (ППЭ) синдром, при котором происходит дислокация единственного легкого, органов средостения: трахеи, пищевода сердца и крупных сосудов, а также желудка и позвоночника.

Одно из самых тяжелых проявлений ППЭ-синдрома – формирование медиастинальной легочной грыжи (МСГ), которая проявляется пролабированием единственного легкого в оперированный гемиторакс через слабые места клетчаточного пространства средостения из-за разницы давления в плевральных полостях после ПЭ. Часть легкого, составляющая МСГ, не принимает полноценного участия в обеспечении дыхательной функции – она бывает на 90% выключена из функции, а иногда и полностью не участвует в дыхании. В таком легком вследствие перерастяжения развивается эмфизема, а также создаются условия для прогрессирования туберкулеза в оставшихся очагах и рецидивирования неспецифических воспалительных процессов [3]. В отдаленные сроки у таких пациентов постепенно развиваются дыхательная недостаточность, ухудшение самочувствия, снижение толерантности к физическим нагрузкам и в итоге – полная инвалидизация [2, 3].

Существует 2 основных способа коррекции ППЭ-синдрома. Первый способ – введение в гемиторакс тканевых расширителей (эспандеров) [4], солевых имплантатов молочной железы [5], разного рода баллонов [6], растворов [7] с целью снижения перерастяжения легочной ткани. Однако имплантаты, установленные в гемиторакс, довольно часто нагнаиваются и их приходится удалять [8].

Второй способ, более распространенный в нашей стране, – отсроченная торакопластика, выполняемая со стороны ПЭ. Она уменьшает объем гемиторакса, снижает перерастяжение легочной ткани, способствует нормализации положения трахеи, что значительно улучшает самочувствие пациентов [9]. При этом отсроченная торакопластика эффективна лишь в ранние сроки после ПЭ и никак не влияет на сформировавшуюся грыжу больших размеров в области переднего средостения.

В клинике ЦНИИТ разработана и впервые выполнена пластика переднего средостения (ППС) с использованием полимерного сетчатого имплантата. До этого полимерные сетки во фтизиохирургии использовались для усиления коллапсохирургического эффекта при лечебной торакопластике в зоне купола [10]. В основе представленной методики лежит идея передислокации смещенной легочной ткани обратно в гемиторакс и подшивания со стороны единственного легкого к переднему средостению, содержащему грыжевые ворота, полимерного сетчатого имплантата, который впоследствии прорастет соединительной тканью и воспрепятствует рецидиву грыжи.

Приводим клиническое наблюдение; пациентке была впервые успешно выполнена ППС с использованием полимерного сетчатого имплантата.

***Пациентка И.**, 30 лет, с ВИЧ-негативным статусом, проживает в Республике Дагестан.*

Болеет туберкулезом с 2005 г. Исходная форма: инфильтративный туберкулез нижней доли левого легкого. Получала лечение по месту жительства по I режиму химиотерапии в течение 6 мес и была снята с учета. В 2007 г. при флюорографическом исследовании выявлены инфильтративные изменения, расцененные как рецидив. Лечение проводилось еще в течение 1 года по тому же режиму. В апреле 2013 г. отметила ухудшение состояния в виде нарастания одышки.

При компьютерной томографии (КТ) органов грудной клетки (ОГК) выявлены сужение и деформация нижнедолевого и главного бронхов слева. При фибробронхоскопии (ФБС) обнаружен тотальный стеноз левого главного бронха. Госпитализирована в ФГБНУ «ЦНИИТ», где установлен диагноз: цирротический туберкулез нижней доли левого легкого, посттуберкулезный стеноз главного бронха. Назначена противотуберкулезная терапия по I режиму: пиразинамид – 1,5 г/сут, изониазид – 0,6 г/сут внутривенно, рифампицин – 0,6 г/сут, этамбутол – 1,2 г/сут. С учетом распространенности процесса и полного стеноза главного бронха пациентке 23.08.2013 выполнена операция ППЭ слева.

При микробиологическом исследовании операционного материала люминесцентным методом (ЛЮМ) обнаружены кислотоустойчивые микобактерии (КУМ) (++); методом полимеразной цепной реакции (ПЦР) ДНК обнаружены МБТ. При исследовании ДНК методом СИНТОЛ МБТ оказались устойчивы к изониазиду, рифампицину и чувствительны – к фторхинолонам.

Заключение гистологического исследования: картина цирротического туберкулеза легочной ткани со слабовыраженными признаками реактивации туберкулезного воспаления. Рубцовые изменения стенки крупного бронха.

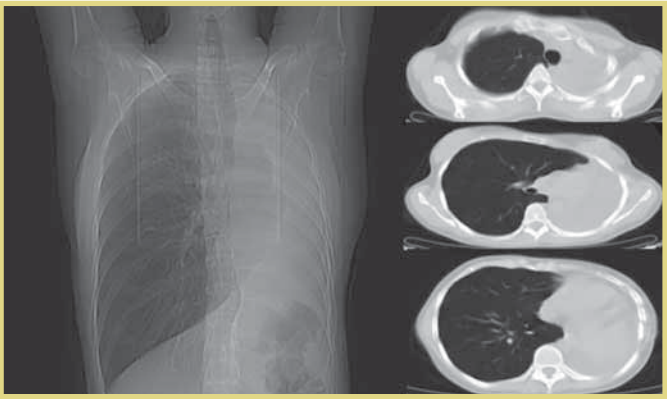

Рис. 1. КТ ОГК больной И. после ПЭ слева. Определяется некоторое смещение правого легкого в сторону левого гемиторакса. Смещения трахеи не наблюдается

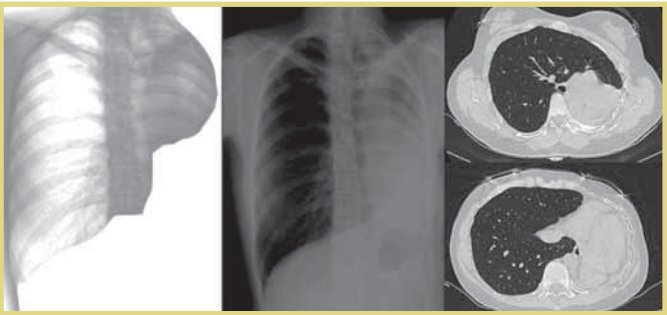

Рис. 2. Рентгенография ОГК и абрис правого легкого и КТ ОГК при поступлении пациентки И. (через 5 лет после ПЭ)

С учетом полученных при исследования операционного материала данных о наличии МЛУ МБТ фтизиатром была назначена химиотерапия по IV режиму: пиразинамид, ПАСК, моксифлоксацин, капреомицин, протионамид, этамбутол, витаминотерапия, антибиотики широкого спектра в дозировках в соответствии с массой тела пациентки.

Послеоперационный период протекал без осложнений, через 1,5 мес после операции пациентка выписана в удовлетворительном состоянии.

При рентгенологическом и КТ-исследовании перед выпиской: левый гемиторакс гомогенно затенен. КТ ОГК: некоторое смещение правого легкого в сторону левого гемиторакса. Выраженного смещения трахеи не наблюдается (рис. 1).

После выписки наблюдалась фтизиатром, продолжала терапию в течение 2 лет, после чего снята с учета.

В июне 2018 г. отметила ухудшение самочувствия в виде одышки и сердцебиения. Обратилась в ФГБНУ «ЦНИИТ».

При поступлении состояние удовлетворительное. Жалобы на одышку при физической нагрузке. Масса тела – 60 кг, рост – 173 см; нормостения. Кожные покровы и видимые слизистые оболочки физиологической окраски. Подкожная жировая клетчатка развита умеренно. Аускультативно: дыхание проводится во все отделы единственного правого легкого, также дыхание выслушивается в верхних отделах слева до уровня IV ребра. Частота дыхания (ЧД) – 18 в минуту. Гемодинамика: тоны сердца ясные, ритмичные, патологические шумы не выслушиваются. АД – 120/80 мм рт. ст., частота сердечных сокращений (ЧСС) – 95 в минуту. При пальпации живот мягкий, безболезненный. Физиологические отправления в норме. Больная в сознании, контактна, адекватна.

Рентгенологическое и КТ-исследование ОГК при поступлении: левый гемиторакс гомогенно затенен. Органы средостения резко смещены влево, отмечено пролабирование единственного легкого в левый гемиторакс по типу медиастинальной легочной грыжи большого объема (рис. 2).

На ЭКГ: синусовый ритм, ЧСС – 95 в минуту. Отклонение электрической оси сердца (ЭОС) вправо. Блокада задней ветви левой ножки и неполная блокада правой ножки пучка Гиса.

При исследовании функции внешнего дыхания (ФВД): жизненная емкость легких (ЖЕЛ) – 82,0%, объем формированного выдоха за 1-ю секунду ($ОФВ_1$) – 76,0%, максимальная объемная скорость форсированного выдоха за 25, 50

и 75 с ($МОС_{25–75}$) – соответственно 56,9; 53,4 и 65,1%: умеренное снижение вентиляционной способности легких по обструктивному типу. Газовый состав крови: PCO_2 – 38,8 мм рт. ст., PO_2 – 74 мм рт.ст., SaO_2 – 95,8%: картина умеренной гипоксемии.

При исследовании мокроты методом ПЦР ДНК МБТ не обнаружены. При исследовании мокроты методом ЛЮМ КУМ не найдены, МБТ(-).

В общем анализе крови Hb – 133 г/л, л. 19,1 • 10^9/л; п. 9%, с. 73%, э. 1%, лимф. 11%, мон. 6%; СОЭ – 148 мм/ч.

Установлен диагноз: МСГ. Состояние после видеоассистированной торакоскопической ППЭ слева по поводу цирротического туберкулеза от 23.08.2013; МБТ(-), МЛУ МБТ (HR). Дыхательная недостаточность 0–I степени.

Консультирована фтизиатром: с целью предупреждения реактивации туберкулезного воспаления назначена противотуберкулезная химиотерапия по IV режиму с учетом имеющихся данных об устойчивости МБТ по схеме: пиразинамид, ПАСК, моксифлоксацин, капреомицин, протионамид, этамбутол в дозировках, соответствующих массе тела пациентки.

На консилиуме с учетом большого объема МСГ принято решение о выполнении операции медиастинопластики с установкой полимерного сетчатого имплантата со стороны единственного легкого.

30.08.2018 произведена операция: контралатеральная медиастинопластика сетчатым имплантатом. Доступ выполнен справа в IV межреберье. После послойного рассечения кожи, подкожной жировой клетчатки, межреберных мышц и париетальной плевры осторожно выделено легкое. Визуально и пальпаторно оценены размер и границы легочной грыжи, затем ткань единственного легкого, переместившаяся на противоположную сторону, вправлена в правый гемиторакс. На пониженном дыхательном объеме ИВЛ выполнена медиастинопластика: сверху и по периметру над зоной грыжевых ворот подшит пропиленовый нерассасывающийся сетчатый имплантат размером 15×15 см, сквозными П-образными проленовыми швами с фиксацией на всей площади медиастинальной поверхности. Объем вентиляции увеличен, выполнен контроль гемостаза, плевральная полость дренирована силиконовой трубкой через контраппертуру. Длительность операции составила 45 мин, кровопотеря – 70 мл.

Этапы операции больной И. представлены на рис. 3.

Послеоперационный период протекал без осложнений. Швы сняты на 14-е сутки, дренаж удален на 21-е сутки. Больная быстро адаптировалась и активизировалась, значительно уменьшилась одышка при физической нагрузке.

При рентгенологическом и КТ-исследовании ОГК при выписке отмечено отсутствие воздушного участка, ранее определявшегося в левом гемитораксе (рис. 4). Нижняя ⅓ трахеи стала занимать более срединное положение. Медиастинальная грыжа не определяется.

Данные обследования при выписке. Лабораторные исследования: при биохимическом исследовании, в общем и биохимическом анализах крови, общем анализе мочи все показатели в пределах нормы.

ЭКГ: синусовый ритм; ЧСС – 87 в минуту. Отклонение ЭОС вправо. Неполная блокада задней ветви левой и неполная блокада правой ножки пучка Гиса.

При исследовании ФВД через 30 дней после операции: ЖЕЛ – 55,2% должной, $ОФВ_1$ – 57,0%, пиковая объемная скорость – 55,7%, $МОС_{25}$ – 60,2%, $МОС_{50}$ – 54%, $МОС_{75}$ – 52,8%; отмечено снижение вентиляционной способности легких по рестриктивному типу. При исследовании показателей газового состава крови обнаружена умеренная гипоксемия ($PaCO_2$ – 39,1 мм рт. ст., PaO_2 – 86 мм рт. ст.); увеличение PaO_2 с 74 до 86 мм рт. ст.

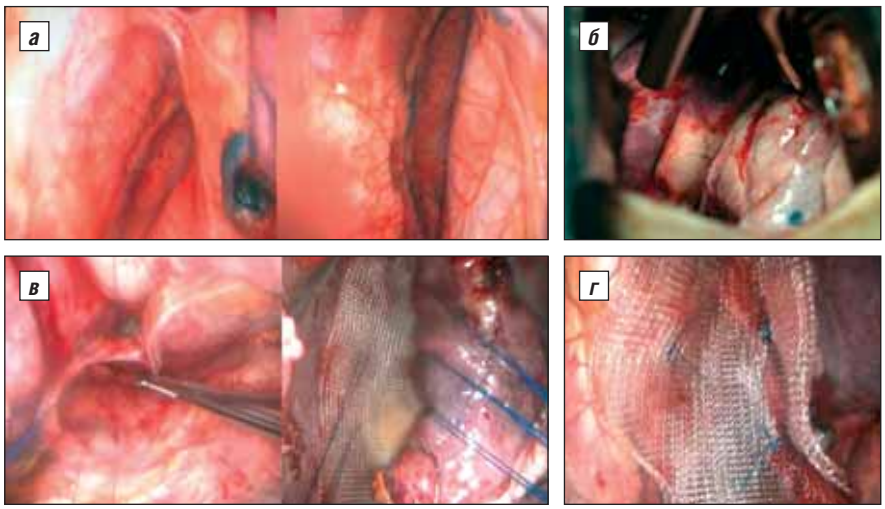

Рис. 3. То же наблюдение. Этапы операции: *а* – визуальная оценка грыжевых ворот. Единственное легкое отведено медиально; *б* – перемещение легочной грыжи в свой гемиторакс; *в* – фиксация сетчатого имплантата над зоной грыжевых ворот по периметру; *г* – грыжевые ворота и боковая поверхность средостения закрыта сетчатым имплантатом

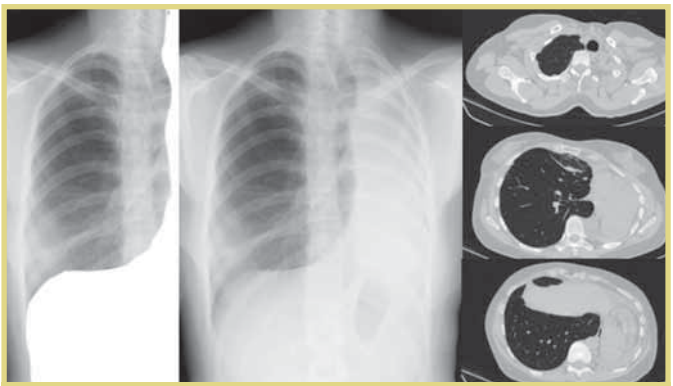

Рис. 4. То же наблюдение. Рентгенография, абрис правого легкого и КТ ОГК после контралатеральной медиастинопластики с применением полимерной сетки

При 3-кратном микробиологическом исследовании мокроты ДНК МБТ и КУМ не обнаружены.

Больная выписана для продолжения лечения в противотуберкулезном диспансере по месту жительства.

Данный клинический пример демонстрирует эффективность принципиально нового подхода к хирургическому лечению медиастинальных грыж большого размера в поздние сроки после ПЭ.

Выполненная со стороны единственного легкого малотравматичная операция (контралатеральная пластика переднего средостения с применением полимерного сетчатого имплантата) выполняется в неинфицированной плевральной полости, что обеспечивает формирование полноценного рубца за счет прорастания соединительной тканью ячеек полимерной сетки и впоследствии не позволяет развиться рецидиву грыжи. Данная методика перспективна в целях усовершенствования техники хирургического лечения распространенного деструктивного туберкулеза органов дыхания.

* * *

Работа выполнена в рамках темы НИР №0515-2019-0017 «Разработка хирургических методов лечения распространенного туберкулеза органов дыхания и костно-суставной системы».

Авторы заявляют об отсутствии конфликта интересов.

Литература/Reference

1. Нечаева О.Б. Эпидемическая ситуация по туберкулезу в России // Туб. и болезни легких. – 2018; 96 (8): 15–24 [Nechaeva O.B. TB situation in Russia // Tuberculosis and Lung Diseases. – 2018; 96 (8): 15–24 (in Russ.)]. DOI: 10.21292/2075-1230-2018-96-8-15-24.

2. Гейнц В.Т. Отдаленные результаты пневмонэктомии у больных туберкулезом и неспецифическими заболеваниями легких через 20 и более лет после операции (клинико-функциональная характеристика). Дис. ... канд. мед. наук: АМН Украины; Институт фтизиатрии и пульмонологии им. Ф.Г. Яновского / К., 2006, 178 л. [Geints V.T. Otdalennye rezul'taty pnevmonehktomii u bol'nykh tuberkulezom i nespetsificheskimi zabolevaniyami legkikh cherez 20 i bolee let posle operatsii (kliniko-funktsional'naya kharakteristika). Dis. ... kand. med. nauk. AMN Ukrainy; Institutftiziatriiipul'monologiiim. F.G. Yanovskogo / K., 2006; 178 p. (in Russ.)].

3. Евфимьевский В.П. Медиастинальные грыжи легкого после пневмонэктомии. Автореф. дисс. … канд. мед. наук / М., 1970; 27 с. [Evfim'evskii V.P. Mediastinal'nye gryzhi legkogo posle pnevmonehktomii. Avtoref. diss. … kand. med. nauk / M., 1970; 27 p. (in Russ.)].

4. Jae Jun Jung, Jong Ho Cho, Hong Kwan Kim. Management of postpneumonectomy syndrome using tissue expanders // Thoracic Cancer. – 2015; 7 (1): 88–93. DOI: 10.1111/1759-7714.12282015.

5. Muthialu N., Bulstrode N., Elliott M. Intrathoracic saline-filled prosthesis to treat postpneumonectomy syndrome // Asian Cardiovasc. Thorac. Ann. – 2015; 23 (1): 78–81. Doi: 10.1177/0218492313516115.

6. Huang C., Kitano M., Shindo T. et al. Clinical application of the thoracic balloon for postpneumonectomy patients // KyobuGeka. – 1993; 46 (13): 1112–4.

7. Ding J. A novel solution for postpneumonectomy-like syndrome // J. Thorac. Cardiovasc. Surg. – 2015; 150 (3): 47–8. DOI: 10.1016/j.jtcvs.2015.07.005.

8. Dong Xie, Dayu Huang, GeningJiang et. al. Thoracic Wall Abscess as a Late Complication of Extrapleural Plombage // Ann Thorac. Surg. – 2013; 96 (4): e107. https://doi.org/10.1016/j.athoracsur.2013.07.032.

9. Гиллер Д.Б., Гиллер Г.В., Токаев К.В. и др. Способ хирургического лечения постпневмонэктомического синдрома. Патент РФ на изобретение №2427327 от 27.08.2011 г. [Giller D.B., Giller G.V., Tokaev K.V. et al. Sposob khirurgicheskogo lecheniya postpnevmonehktomicheskogo sindroma. Patent RF na izobretenie №2427327 ot 27.08.2011 (in Russ.)].

10. Белов С.А. Торакопластика с применением полипропиленовой сетки в лечении туберкулеза легких // Туберкулез и болезни легких. – 2017; 95 (12): 6–9 [Belov S.A. Thoracoplasty with polypropylene mesh in pulmonary tuberculosis treatment // Tuberculosis and Lung Diseases. – 2017; 95 (12): 6–9 (in Russ.)]. DOI: 10.21292/2075-1230-2017-95-12-6-9.

USE OF A POLYMERIC MESH IMPLANT FOR MEDIASTINAL LUNG HERNIATION

***E. Krasnikova**, Candidate of Medical Sciences; **V. Aliev**; **R. Tarasov**; **S. Karpov**; **S. Sadovnikova**, MD; Professor **M. Bagirov**, MD*
Central Research Institute of Tuberculosis, Moscow

The paper demonstrates the fundamentally new low-traumatic surgical treatment for mediastinal lung herniation - contralateral mediastinoplasty using a polymeric mesh implant in a female patient 5 years after pneumonectomy.

Key words: *surgical treatment, mediastinal herniation, polymeric mesh implant.*
For citation: *Krasnikova E., Aliev V., Tarasov R. et al. Use of a polymeric mesh implant for mediastinal lung herniation // Vrach. – 2019; 30 (5): 73–76. https://doi.org/10.29296/25877305-2019-05-15*