https://doi.org/10.29296/25877305-2019-04-08

Острый изолированный сфеноидит: тактика и лечение

С. Карпищенко, доктор медицинских наук, профессор,
А. Волошина,
О. Станчева,
Д. Юсупов
Первый Санкт-Петербургский государственный медицинский университет им. акад. И.П. Павлова
E-mail: karpischenkos@mail.ru

Изолированный сфеноидит является редкой патологией и зачастую не диагностируется из-за скудных неспецифических клинических признаков. Острое начало заболевания представлено в основном неврологическими нарушениями: головная боль, диплопия, невралгия черепно-мозговых нервов. Ринологические проявления заболевания встречаются крайне редко. Диагноз изолированного сфеноидита ставят на основании данных радиологических исследований (компьютерная томография – КТ, магнитно-резонансная томография, рентгенография околоносовых пазух – ОНП). Учитывая близость клиновидной пазухи к жизненно важным структурам (гипофиз, внутренняя сонная артерия, III, IV, V, VI пары черепных нервов), наибольшую диагностическую и тактическую ценность представляет КТ ОНП, позволяющая детально оценить не только основную пазуху, но и прилегающие внутриносовые структуры. Своевременно поставленный диагноз позволяет предупредить развитие важных внутричерепных осложнений, таких как менингит, тромбоз кавернозного синуса, абсцесс головного мозга, субдуральные абсцессы, эписклерит и ретробульбарный неврит. Поэтому на догоспитальном этапе и в процессе лечения пациенты с изолированным сфеноидитом должны быть осмотрены врачом-неврологом и при наличии зрительных нарушений – врачом-офтальмологом. Эндоскопическая эндоназальная сфенотомия – оптимальный метод лечения изолированных сфеноидитов. Путем расширения естественного соустья основной пазухи и полости носа восстанавливается мукоцилиарная функция слизистой оболочки, эвакуируется патологическое содержимое в синусе и достигается стойкая ремиссия заболевания. Представлен клинический случай острого изолированного сфеноидита у 25-летней пациентки с мигренеподобной головной болью. Этот случай показывает, что даже своевременно начатая консервативная терапия в некоторых случаях недостаточна, обязательно требуется хирургическое вмешательство.

Ключевые слова: оториноларингология, изолированный сфеноидит, трансназальная сфенотомия, головная боль.

Для цитирования: Карпищенко С., Волошина А., Станчева О. и др. Острый изолированный сфеноидит: тактика и лечение // Врач. – 2019; 30 (4): 49–53. https://doi.org/10.29296/25877305-2019-04-08

Острый изолированный сфеноидит – воспалительное заболевание слизистой оболочки клиновидной пазухи, сочетающееся с отсутствием патологических изменений в остальных околоносовых пазухах – ОНП (верхнечелюстных, клетках решетчатого лабиринта, лобных). Такое ограниченное воспаление встречается, по данным мировой литературы [1, 2], при воспалительной ринологической патологии с частотой 2–3%.

Причины развития острого изолированного сфеноидита не обнаружены. Однако ряд авторов выделяют факторы, способствующие возникновению воспаления исключительно в основном синусе:

- наличие сфеноэтмоидальных клеток (клеток Оноди) увеличивает частоту развития изолированного сфеноидита в 1,5 раза;
- девиация костной части верхних отделов перегородки носа способствует снижению аэрации пазухи и тем самым – нарушению мукоцилиарного транспорта;
- тупые и проникающие травмы, сочетающиеся с проникновением участков кости или инородных тел в полость клиновидного синуса;
- транссфеноидальные хирургические вмешательства в редких случаях вызывают развитие грибкового поражения слизистой оболочки пазухи, особенно в осложненных случаях, требующих длительной тампонады послеоперационной раны.

Клинические проявления заболевания в основном представлены неврологическими нарушениями: самой главной жалобой, предъявляемой пациентами, является цефалгия (72,5%). Головная боль (ГБ), как правило, не имеет четкой локализации; ряд авторов описывают наиболее частые локализации: в лобной, теменной, периорбитальной или затылочной области [3]. По характеру боль бывает тупой, ноющей мигренеподобной, которая не купируется приемом аналгезирующих препаратов. Еще одна отличительная особенность – усиление ГБ при движениях головы, а именно при наклонах, кашле, ходьбе или беге.

Помимо ГБ, могут наблюдаться паралич черепных нервов с соответствующей симптоматикой (III, IV, V, VI пары черепных нервов) и прогрессирующее снижение зрения на стороне поражения основного синуса [4, 5]. Ринологические проявления заболевания включают в себя постназальный синдром и рецидивирующие носовые кровотечения.

Подобная неспецифическая клиническая картина заболевания способствует длительному наблюдению пациентов, в первую очередь – у неврологов и терапевтов. По данным ряда авторов, более чем у ⅓ всех пациентов с изолированным сфеноидитом симптомы болезни присутствовали >1 года, прежде чем был поставлен правильный диагноз [6]. Таким образом, диагностика изолированного сфеноидита остается на низком уровне.

Отсутствие необходимого медикаментозного лечения способствует тому, что пациентов направляют к оториноларингологу уже на поздних стадиях заболевания либо в период развития внутричерепных

осложнений (менингит, тромбоз кавернозного синуса, абсцесс головного мозга, субдуральные абсцессы, эписклерит и ретробульбарный неврит с дальнейшей потерей зрения).

Исходя из анатомических особенностей и труднодоступности основной пазухи, наиболее достоверным методом диагностики изолированного сфеноидита является компьютерная томография (КТ) ОНП (чувствительность – 62–83%, специфичность – 94–99%). В ряде случаев диагноз ставят на основании данных магнитно-резонансной томографии (МРТ) как метода выбора врачей-неврологов при диагностическом обследовании пациентов с цефалгией. Однако оценить возможности консервативного лечения, а также изучить доступы к основному синусу при хирургическом лечении можно только на основании данных КТ [7].

Анализ внутриносовых особенностей (гипертрофия средней носовой раковины, девиация перегородки носа), способствующих нарушению дренажной функции клиновидной пазухи, оценка целостности костных границ синуса определяют выбор тактики лечения. МРТ представляет наибольшую ценность в случаях микотического поражения пазухи. Нередко различные формы микоза могут имитировать патологические новообразования или псевдоопухоли с кальцинированными включениями. В подобных случаях МРТ – более чувствительный метод, позволяющий обнаружить грибковые конгломераты внутри клиновидного синуса [8].

Лечение острого изолированного сфеноидита следует начинать с консервативной терапии. Использование топических глюкокортикостероидов (ГКС), системной терапии ГКС, муколитической, системной антибактериальной терапии с учетом спектра чувствительности возбудителей заболевания, а также местное лечение в ряде случаев помогает добиться стойкой ремиссии заболевания. В ситуациях, когда консервативная терапия не обеспечивает полной санации клиновидной пазухи либо отмечается прогрессирование клинических симптомов, необходимо хирургическое лечение.

Из всех доступов к основному синусу в настоящее время предпочтительны 3: эндоскопический эндоназальный, эндоскопический транссептальный, эндоскопический трансэтмоидальный [9, 10]. Хирургический подход для каждого пациента выбирается отдельно на основании данных КТ. Если имеются факторы, способствующие развитию нарушения мукоцилиарного транспорта и гипоаэрации пазухи, следует предпочесть эндоскопический эндоназальный доступ с одномоментной коррекцией внутриносовых структур. Если же пораженная клиновидная пазуха имеет небольшой размер и эндоназальный доступ затруднен в связи с анатомическими особенностями, используется эндоскопический транссептальный подход с дальнейшим расширением естественного соустья с клиновидной пазухой. Трансэтмоидальный доступ обычно показан при гиперпневматизации синуса, а также в случаях наличия патологических новообразований в пазухе для более радикального их удаления.

Приводим клинический пример хирургического лечения острого изолированного сфеноидита.

***Пациентка С.**, 25 лет, обратилась в январе 2018 г. в клинику оториноларингологии Первого Санкт-Петербургского государственного медицинского университета (ПСПбГМУ) им. И.П. Павлова с жалобами на мигреноподобную ГБ, которая локализуется в теменной области, ретроорбитальной зоне и не купируется приемом анальгетиков. Из анамнеза известно, что ГБ сохранялась в течение 1 мес после перенесенного острого риносинусита. Пациентка находилась под наблюдением невролога в поликлинике по месту жительства, где получала аналгезирующую терапию и проходила обследование. По результатам МРТ головного мозга от 5 января обнаружено тотальное затенение левой клиновидной пазухи (рис. 1).*

Денситометрическое измерение патологического образования определило его плотность, соответствующую жидкости с белковым включением (вероятнее всего, гнойное отделяемое либо густое мукозное содержимое). Исходя из полученных данных, пациентка была направлена к оториноларингологу той же поликлиники, где получала системную антибактериальную терапию (амоксициллин + клавулановая кислота: соответственно 875 мг + 125 мг 2 раза в сутки), короткий курс оральных ГКС (дексаметазон – 12 мг, далее – 8, 8, 4 и 4 мг), топическую ГКС-терапию (мометазон). Помимо консервативного лечения, пациентка прошла курс процедур (перемещение лекарственных препаратов по Проитцу) в течение 5 дней. На фоне лечения к концу 5-й процедуры появилось нарастание симптомов цефалгии; эффект от аналгезирующих препаратов отсут-

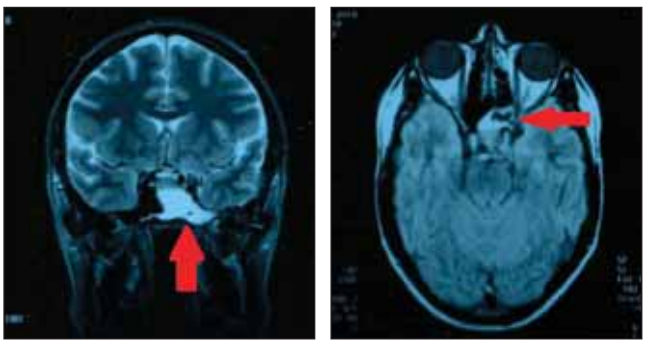

Рис. 1. МРТ головного мозга; стрелкой указано патологическое затенение левой клиновидной пазухи

ствовал, ГБ усиливалась при ходьбе и наклонах головы. В связи с прогрессированием клинической картины пациентка была в экстренном порядке госпитализирована в клинику оториноларингологии ПСПбГМУ им. И.П. Павлова.

При поступлении была выполнена конусно-лучевая КТ ОНП, по результатам которой определялись тотальное снижение пневматизации левой клиновидной пазухи, истончение костных стенок пораженного синуса (рис. 2).

Больная осмотрена неврологом. При тщательном сборе анамнеза выявлено, что пациентка с 4 до 17 лет активно занималась спортом (спортивная гимнастика), неоднократно получала спортивные травмы. Спортивную деятельность резко прекратила, после чего через 1 год появились ГБ. Анальгетики снижали интенсивность болей, прием препаратов пациентка осуществляла самостоятельно.

По описанным признакам (табл. 1) был поставлен диагноз: вторичная невропатия I и II ветвей тройничного нерва; шейный миофасциальный синдром; дегенеративно-дистрофическое заболевание шейного отдела позвоночника. При поступлении больная была осмотрена офтальмологом. Из анамнеза стало известно, что с 2005 г. у пациентки впервые появились жалобы на двоение при чтении; пациентка по этому поводу обследовалась, неоднократно осмотрена офтальмологами – установлен астигматизм. Повышения внутриглазного давления не выявлено.

Таким образом, было принято решение о проведении в экстренном порядке хирургического лечения. В условиях общей анестезии с использованием искусственной вентиляции легких и фторсодержащих анестетиков под эндоскопическим контролем выполнена эндоназальная сфенотомия. В момент вскрытия клиновидной пазухи гнойное отделяемое поступало под давлением в полость носа. Патологическое содержимое было аспирировано, и произведена ревизия пазухи эндоскопами 30° и 45° (рис. 3).

Пациентка наблюдалась оториноларингологом и неврологом. Осмотр невролога осуществлялся на 1, 3, 5 и 10-й дни. Результаты осмотра представлены в табл. 2.

Была назначена терапия с учетом спектра чувствительности выявленного возбудителя (табл. 3).

Анализируя результаты неврологического осмотра, можно сделать вывод, что оперативное лечение снизило интенсивность неврологических нарушений, скорее всего связанных с интоксикацией на фоне острого сфеноидита. Когда был санирован очаг инфекции в основной пазухе, у пациентки прошла вялость, утомляемость, повысились работоспособность и общительность. Исчезла замедленность со стороны неврологических реакций.

Изолированный сфеноидит является редкой патологией и сопровождается неспецифическими клиническими проявлениями. Необходимо предъявлять по-

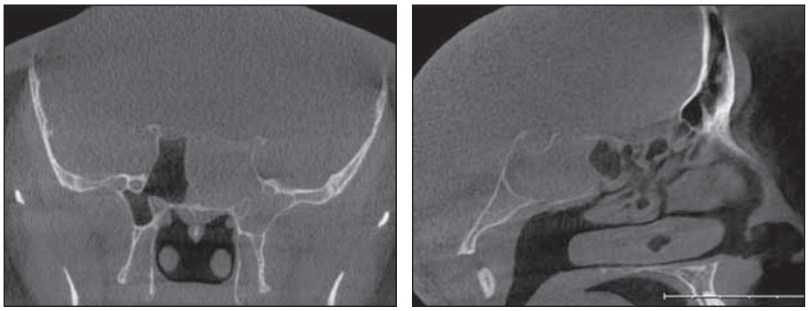

Рис. 2. КТ ОНП; определяются тотальное затенение левой клиновидной пазухи, истончение костных стенок основного синуса

Таблица 1

Характер неврологических нарушений у пациентки с изолированным сфеноидитом

Характер неврологических нарушений	Наличие у пациентки
Цефалгия	Присутствовала
Нарушение чувствительности кожи лица	Гиперестезия слева
Нарушение чувствительности слизистой (носа, ротовой полости)	Повышена чувствительность слизистой полости носа слева
Невропатия ветвей тройничного нерва	Вторичная невропатия I и II ветвей тройничного нерва слева
Координаторные пробы	В позе Ромберга – пошатывание, в позе Фишера – отклонение рук влево и вверх
Затылочная невралгия	Болезненность точек выхода затылочных нервов
Нистагм	Установочный нистагм влево I степени, мелкоразмашистый
Патологические неврологические знаки	Ригидность затылочных мышц шеи (на 2 пальца) или повышенный тонус мышц шеи

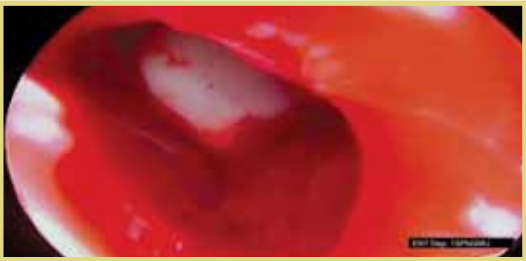

Рис. 3. Полость клиновидной пазухи с гнойным отделяемым в просвете пазухи

Таблица 2

Динамика неврологического состояния пациентки с изолированным сфеноидитом после операции

Характер неврологических нарушений	1-й день	3-й день	5-й день	10-й день
Цефалгия	Ощущение тяжести в затылочной области	–	–	–
Нарушение чувствительности кожи лица	Гиперестезия слева	Не выявлено	Не выявлено	Не выявлено
Нарушение чувствительности слизистой (носа, ротовой полости)	Повышена чувствительность слизистой полости носа слева	Повышена чувствительность слизистой полости носа слева	Повышена чувствительность слизистой полости носа слева	Не выявлено
Невропатия ветвей тройничного нерва	–	–	–	–
Координаторные пробы	Выполняет удовлетворительно	Выполняет удовлетворительно	Выполняет удовлетворительно	Выполняет удовлетворительно
Затылочная невралгия	Болезненность точек выхода затылочных нервов	–	–	–
Нистагм	–	–	–	–
Патологические неврологические знаки	–	–	–	–

вышенную настороженность в отношении больных с цефалгией, сохраняющейся после перенесенных острых вирусных инфекций. В случае развития офтальмологических нарушений в виде диплопии, снижения зрения на 1 глаз пациент должен быть обследован на предмет патологии клиновидной пазухи. В качестве основного диагностического метода используется КТ ОНП. Если по данным КТ значимых нарушений внутриносовых структур в виде гипертрофии средней носовой раковины или девиации перегородки носа не выявлено, лечение необходимо начинать с консервативной терапии. Однако при прогрессировании клинической картины заболевания либо в ситуации развития внутричерепных осложнений показана экстренная хирургическая санация. Предпочтение отдается эндоскопической эндоназальной сфенотомии в условиях наркоза. Путем расширения естественного соустья клиновидной пазухи с полостью носа восстанавливается дренажная функция основного синуса, что способствует быстрому регрессу заболевания.

Таблица 3

Спектр чувствительности выявленного возбудителя – *Enterobacter* spp.

Антибиотики/Культуры	*Enterobacter* spp.
Amplicillin	R
Amoxicillin/Clivulanic Acid	R
Amplicillin/Sulbactam	S
Cefuroxime	R
Cefotaxime	S
Ceftazidime	S
Ceftriaxone	S
Meropenem	S
Amikacin	R
Gentamicin	R
Tobramycin	R
Ciprofloxacin	R
Tirgecycline	R
Trimethoprim/Sulfamethoxazole	S
Chloramphenicol	S

Примечание. R – устойчивый; S – чувствительный; произведен смыв из носовых пазух, выявлен обильный рост возбудителя; дата выполнения исследования: 29.01.18; ф.и.о. врача, проводившего исследование: Барсукова Т.А.

* * *

Благодарность

Авторы выражают благодарность сотрудникам клиники оториноларингологии ПСПбГМУ им. И.П. Павлова за предоставленные материалы.

Конфликт интересов

Все авторы заявляют об отсутствии конфликта интересов.

Литература/Reference

1. Gilony D., Talmi Y., Bedrin L. et al. The clinical behavior of isolated sphenoid sinusitis // Otolaryngology–Head and Neck Surgery. – 2007; 136 (4): 610–5. DOI: 10.1016/j.otohns.2006.11.019.

2. Marseglia G., Pagella F., Licari A. et al. Acute isolated sphenoid sinusitis in children // Int. J. Pediatr. Otorhinolaryngol. – 2006; 70: 2027–31. DOI: 10.2500/ajra.2011.25.3690.

3. Fooanant S., Angkurawaranon S., Roongrotwattanasiri K. et al. Sphenoid Sinus Diseases: A Review of 1,442 Patients // Int. J. Otolaryngol. – 2017. DOI. org/10.1155/2017/9650910.

4. Hirose Y., Hirota Y., Yokokawa D. et al. Acute sphenoiditis involving the second branch of the trigeminal nerve // Int. J. Med. – 2016; 109: 745–6. https://doi.org/10.1093/qjmed/hcw156.

5. Gupta R., Shukla R., Mishra A. et al. Isolated acute sphenoid sinusitis presenting with hemicranial headache and ipsilateral abducens nerve palsy // BMJ Case Reports. – 2015; 2015: bcr2015209408. DOI: 10.1136/bcr-2015-209408.

6. Карпищенко С.А., Верещагина О.Е., Станчева О.А. Опыт диагностики и лечения изолированных сфеноидитов // Folia Otorhinolaryngologiae et PathologiaeRespiratoriae. – 2015; 21 (3): 19–23 [Karpishchenko S.A., Vereshchagina O.E., Stancheva O.A. Our experience in diagnosis and treatment of isolated sphenoid sinus diseases // Folia Otorhinolaryngologiae et Pathologiae Respiratoriae. – 2015; 21 (3): 19–23 (In Russ.)].

7. Карпищенко С.А., Долгов О.И., Станчева О.А. Опыт эндоскопического хирургического лечения изолированных сфеноидитов // Российская ринология. – 2014; 22 (2): 16–7 [Karpishhenko S.A., Dolgov O.I., Stancheva O.A. Opyt jendoskopicheskogo hirurgicheskogo lechenija izolirovannyh sfenoiditov // Rossijskaja rinologija. – 2014; 22 (2): 16–7 (In Russ.)].

8. Карпищенко С.А., Кутина А.В. Цефалгия при хроническом сфеноидите // Российская ринология. – 2014; 22 (2): 18 [Karpishhenko S.A., Kutina A.V. Cefalgija pri hronicheskom sfenoidite // Rossijskaja rinologija. – 2014; 22 (2): 18 (In Russ.)].

9. Пискунов И.С. Варианты анатомического строения клиновидной пазухи по данным рентгеновской компьютерной томографии // Российская ринология. – 2009; 3: 10–5 [Piskunov I.S. Radiologically based anatomic variations of the sphenoid sinus // Rossijskaja rinologija. – 2009; 3: 10–5 (In Russ.)].

10. Скиданова И.А. Тактика лечения изолированных сфеноидитов // Российская ринология. – 2013; 62 (1): 186–90 [Skidanova I.A. Approach for the management of isolated sphenoid sinus disease // Rossijskaja rinologija. – 2013; 62 (1): 186–90 (In Russ.)].

ACUTE ISOLATED SPHENOIDITIS: TACTICS AND TREATMENT

*Professor **S. Karpishchenko**, MD; **A. Voloshina**; **O. Stancheva**; **D. Yusupov***
Acad. I.P. Pavlov First Saint Petersburg State Medical University

Isolated sphenoiditis is a rare condition and is often undiagnosed due to scarce non-specific clinical signs. The acute onset of the disease is represented mainly by neurological disorders, such as headache, diplopia, and cranial neuralgia. Rhinological manifestations of the disease are extremely rare. The diagnosis of isolated sphenoiditis is based on radiological findings (computed tomography (CT), magnetic resonance imaging, and paranasal sinus (PS) radiography. By taking into account the proximity of the sphenoid sinus to the vital structures (pituitary, internal carotid artery, pairs of cranial nerves III, IV, V, VI), PS CT are of the greatest diagnostic and tactical value, which allows for a detailed assessment of not only the basilar sinus, but also the adjacent intranasal structures. Timely diagnosis can prevent the development of important intracranial complications, such as meningitis, cavernous sinus thrombosis, brain abscess, subdural abscesses, episcleritis, and retrobulbar neuritis. Therefore, patients with isolated sphenoiditis should be examined by a neurologist and, in the presence of visual impairment, by an ophthalmologist at the prehospital stage and during treatment. Endoscopic endonasal sphenotomy is the optimal treatment for isolated sphenoiditis. Expanding the natural ostium of the basilar sinus and the nasal cavity restores mucociliary function, evacuates the pathological content in the sinus, and permits the patient to achieve stable remission. The paper describes a clinical case of acute isolated sphenoiditis in a 25-year-old patient with migraine-like headache. This case shows that even timely initiated medical therapy is insufficient in some cases; there is a need for surgical intervention.

Key words: *otorhinolaryngology, isolated sphenoiditis, transnasal sphenotomy, headache.*

For citation: *Karpishchenko S., Voloshina A., Stancheva O. et al. Acute isolated sphenoiditis: tactics and treatment // Vrach. – 2019; 30 (4): 49–53. https://doi.org/10.29296/25877305-2019-04-08*