https://doi.org/10.29296/25877305-2019-03-12

Редкий клинический случай костной болезни Педжета: «подводные камни» диагностики и лечения

Л. Боева[1, 2], кандидат медицинских наук,
Е. Капустина[1, 2], кандидат медицинских наук,
С. Догадин[1], доктор медицинских наук,
Е. Ключникова[2], кандидат медицинских наук,
Т. Потупчик[1], кандидат медицинских наук,
М. Приходько[1],
Т. Пасечник[2],
И. Шилова[2]
[1]Красноярский государственный медицинский университет им. проф. В.Ф. Войно-Ясенецкого
[2]Краевая клиническая больница, Красноярск
E-mail: potupchik_tatyana@mail.ru

Рассмотрены эпидемиология, патогенез, клиническая картина и методы диагностики костной болезни Педжета. Описан случай поздней диагностики болезни и особенности ее терапии у молодой женщины с использованием золендроновой кислоты.

Ключевые слова: костная болезнь Педжета, остеобласты, остеокласты, саблевидно-варусная деформация, видеоассистированная биопсия, золендроновая кислота.

Для цитирования: Боева Л., Капустина Е., Догадин С. и др. Редкий клинический случай костной болезни Педжета: «подводные камни» диагностики и лечения // Врач. – 2019; 30 (3): 56–59. https://doi.org/10.29296/25877305-2019-03-12

Костная болезнь Педжета (КБП) (деформирующая остеодистрофия, деформирующий остеит) – хроническое локальное поражение скелета вследствие повышенной резорбции, приводящее к увеличению размера и деформации костей; проявляется патологическими переломами, болями в костях, артритами близлежащих суставов, в редких случаях – с развитием злокачественного процесса (саркомы Педжета) [3, 9].

Распространенность КБП – от 0,5 до 8% в популяции, зависит от пола и возраста; болезнь чаще поражает мужчин старше 55 лет, уроженцев Северной Европы, а также жителей Западной Европы, Северной Америки, Австралии, Новой Зеландии. Например, в Великобритании КБП страдают до 2% населения [2, 11].

За последние десятилетия в большинстве стран заболеваемость КБП снизилась почти в 2 раза, что можно объяснить повышением качества жизни и уменьшением инфекционной заболеваемости [8].

На территории России эпидемиологических исследований, посвященных распространенности КБП, не проводилось [1].

Существует несколько теорий возникновения заболевания. Ранее было распространено мнение, что КБП – медленно развивающаяся вирусная инфекция, вызываемая дефектными парамиксовирусами. Имеется достаточно исследований, указывающих на связь КБП с вирусом кори или собачьей чумы; измененные остеокласты часто содержат включения, напоминающие РНК из нуклеокапсида парамиксовирусов [6, 10, 11].

Кроме того, существует теория зависимости возникновения КБП от факторов внешней среды, таких, например, как дефицит витамина D и кальция в детском возрасте, чрезмерная механическая нагрузка на скелет, загрязнение окружающей среды химическими агентами и пестицидами [10].

В настоящее время появляется все больше данных о генетической предрасположенности к заболеванию; в 15–30% случаев пациенты с деформирующим остеитом имеют родственников с данной патологией [2, 5].

Описаны мутации в гене *SQSTM1*, который кодирует белок p62, являющийся супрессором регуляторной системы RANK/RANKL [4, 10]. Наличие этой мутации обусловливает 16% спорадических и 46% семейных случаев заболевания КБП [4, 10]. Изменения в белках, кодируемых названными генами, определяют изменения в остеокластах, характерные для КБП: увеличение размеров клеток и количества ядер, а также чрезмерную активность остеокластов. Вследствие этого происходят очаговое увеличение резорбции костной ткани, ускоренное формирование кости и увеличение числа остеобластов. Из-за ускоренного костного ремоделирования новые коллагеновые волокна дезорганизованы, структура вновь образованной костной ткани напоминает мозаику: хаотично расположены зоны примитивной волокнистой ткани, участки зрелой пластинчатой кости и новые очаги костной резорбции. Патологическая костная ткань становится причиной переломов и деформации костей [3, 6, 7].

Очаги костной перестройки при КБП могут быть обнаружены как в одной кости (моноостальная форма), так и в нескольких (чаще они расположены асимметрично – полиостальная форма). Наиболее часто поражаются кости черепа, тазовые, длинные трубчатые кости (преимущественно бедренные), большеберцовые, плечевые, позвонки поясничного отдела, реже – кости предплечья, кистей [2, 11]. Заболевание обычно проявляется ноющими болями в костях, усиливающимися при нагрузке, причем чаще вследствие вторичного деформирующего артроза беспокоят боли в суставах, смежных с пораженными костями. Для костей нижних конечностей типична саблевидно-варусная деформация. Кифосколиоти-

ческая деформация позвоночника формируется при наличии множества очагов перестройки кости с поражением позвонков. При поражении костей черепа его свод постепенно становится бугристым, увеличивается в размере; в случае поражения каменистой части височной кости характерным осложнением заболевания является тугоухость. У ряда пациентов поражение костной системы протекает бессимптомно и может обнаружиться случайно при рентгеновском обследовании [6].

Характерный биохимический маркер заболевания – высокий уровень общей щелочной фосфатазы – ЩФ (увеличение в 2–5 раз при неизмененных печеночных пробах). Активность ЩФ прямо связана с активностью заболевания и вовлечением в процесс нескольких участков скелета. Можно выявить также повышение содержания других факторов костного ремоделирования – дезоксипиридинолина, оксипролина, C- и N-телопептидов крови [5, 8].

Из характерных рентгеновских изменений возможны утолщение кортикального слоя пораженной кости, грубая трабекулярная перестройка, разрастание губчатой ткани, поля лизиса и склероза, патологические переломы, трещины. При длительно нелеченной КБП могут наблюдаться саркоматозные изменения пораженных участков. Сцинтиграфия скелета менее специфична, чем рентгеновское исследование, но может применяться для оценки эффективности лечения. Компьютерная (КТ) и магнитно-резонансная (МРТ) томография применяются для дифференциальной диагностики с другими заболеваниями костей: метастатическим процессом, гиперпаратиреозом, остеомаляцией, подагрой, акромегалией (при изолированном поражении костей черепа) [1, 9].

Приводим клинический пример.

***Пациентка К.**, 37 лет, в 2017 г. амбулаторно обратилась к эндокринологу Краевого центра остеопороза Краевой клинической больницы Красноярска с жалобами на ноющие боли в коленных суставах (КС), больше – в левом, деформацию левого КС, ограничение движений, укорочение левой конечности, боли в позвоночнике, костях таза, в правой голени, правом предплечье. Боли усиливались на протяжении последнего года, прием нестероидных противовоспалительных препаратов не давал эффективного обезболивающего эффекта, поэтому пациентка периодически принимала трамадол.*

Из анамнеза заболевания: боли в КС – с 2008 г.; впервые обратилась за медицинской помощью в 2014 г., когда заметила деформацию левого КС: наблюдалась у хирурга по месту жительства. С диагнозом левостороннего гонартроза III степени, контрактуры левого КС II степени направлена на консультацию к травматологу-ортопеду Краевой клинической больницы; исключалась миеломная болезнь, проводилась биопсия кости. Поставлен предположительный диагноз: костная форма ксантоматоза. Пациентка направлена на эндопротезирование в НИИ травматологии и ортопедии Новосибирска. Эндопротезирование было отложено из-за подозрения на опухоль бедренной кости; пациентка направлена в клинику Томского НИИ костной онкологии. При КТ выявлены булавовидное утолщение левой бедренной кости вследствие гиперостоза, саблевидная изогнутость кпереди, цилиндрическое утолщение диафиза вследствие гиперостоза, пластинчатая разволокненность кортикального слоя, участки вздутия, неоднородная структура кости: сочетание матового, достаточно однородного фона, и разнокалиберных участков литического характера размером от 3 до 10 мм, расположенных преимущественно в дистальном эпиметафизе; правая локтевая кость удлинена, саблевидно изогнута кзади. Во всех отделах правой локтевой кости определяется картина, аналогичная таковой в нижней трети диафиза левой бедренной кости. Впервые заподозрена КБП.

Пациентке выполнялась также видеоассистированная биопсия бедренной кости слева: гистологическая картина образования не представлена типичными характеристиками КБП, однако может соответствовать репаративному процессу, свойственному данной патологии. Пациентке рекомендована консультация эндокринолога и в дальнейшем – лечение препаратом моноклональных антител к RANKL (деносумаб).

Из анамнеза жизни: родилась первым ребенком в семье; наследственность по заболеваниям скелета не отягощена; из перенесенных инфекций: в 3 года – ветряная оспа; в 2003, 2005, 2016 г. – двусторонняя стапедопластика по поводу врожденной аплазии стремечка и дистального отростка наковальни. Роды в 2001 и 2012 г. без патологии.

При осмотре выявлены укорочение левой нижней конечности на 4 см, перекос таза влево, опорность затруднена, саблевидная деформация правой голени, увеличение объема нижней трети бедренной кости, левого КС, деформация нижней трети бедренной кости с углом кпереди, сгибательная контрактура 150°, движения и пальпация КС болезненны. Выявлены ограничение разгибания правого локтевого сустава, умеренная дугообразная деформация, болезненность при пальпации пораженных суставов, поясничной, крестцовой области (рис. 1, 2).

Обращено внимание на повышение активности общей ЩФ – 508–562 Ед/л (норма – до 120 Ед/л), которая была высокой на протя-

жении нескольких лет при нормальном уровне кальция (2,39 ммоль/л), фосфора (1,1 ммоль/л), паратиреоидного гормона (29,1 пг/мл); выявлена также высокая экскреция дипиридинолина (ДПИ) – 67,7 нМ/мМ (норма – 3,0–7,4 нМ/мМ).

На рентгенограммах левой бедренной и малоберцовой костей определяются веретенообразное утолщение, разрежение костной структуры, истончение кортикального слоя, кистовидная перестройка костной ткани (рис. 3, а, б).

Сцинтиграфическая картина характеризуется протяженными участками гиперметаболической активности в костях правого предплечья, левой бедренной кости, правой малоберцовой кости с нарастанием протяженности зоны патологического накопления радиофармпрепарата в левой бедренной и правой малоберцовой костях, а также в суставах стоп. Структурных изменений костей черепа не выявлено.

Рентгеновская остеоденситометрия выявила снижение минеральной плотности костной ткани до уровня ниже возрастной нормы в поясничном отделе (-2,3 SD), предплечье (-3,5 SD), проксимальном отделе бедра (-1,1 SD).

По рекомендации Томского НИИ онкологии начато лечение лекарственным препаратом деносумаб; на фоне лечения продолжал нарастать болевой синдром, активность ЩФ оставалась высокой. Пациентка консультирована сотрудником Центрального института травматологии и ортопедии им. Н.Н. Приорова профессором С.С. Родионовой. Диагностирована КБП, полиоссальная форма; рекомендован ингибитор костной резорбции бифосфонат золендроновая кислота. Первую инфузию золендроновой кислоты (резокластин) в дозе 5 мг пациентка перенесла с умеренной гриппоподобной реакцией. На фоне лечения до настоящего времени отмечается стойкая положительная динамика: купирование болевого синдрома, нормализация активности ЩФ до 61 Ед/л и экскреции ДПИ до 6,9 нМ/мМ; планируется эндопротезирование.

Рис. 1. Деформация правого локтевого сустава

Рис. 2. Деформация левого КС

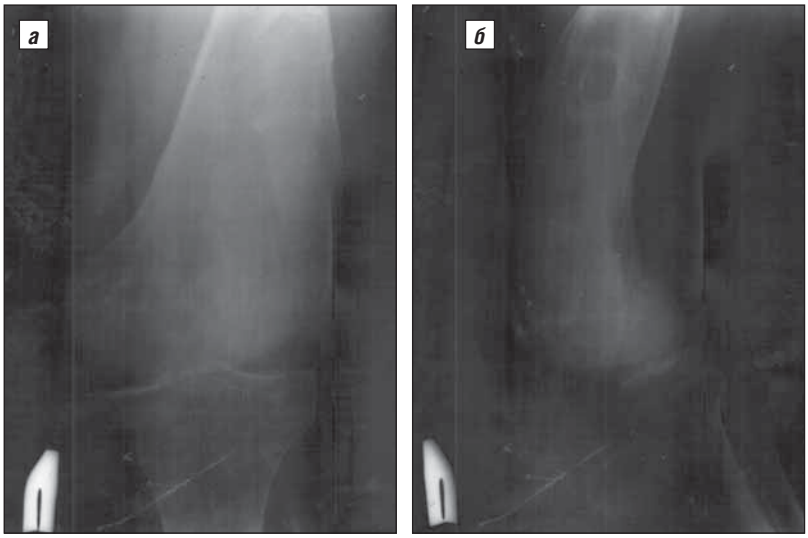

Рис. 3. Левая бедренная кость: *а* – прямая проекция; *б* – боковая

В заключение отметим особенности данного клинического случая: пациент – женского пола, ранний дебют заболевания, поздняя диагностика. КБП – тяжелое заболевание скелета, о котором надо знать и узким специалистам, и врачам общей практики. Заболевание хорошо изучено, но пока его сложно диагностировать; внимание к этой патологии регулярно проявляют разные медицинские сообщества. В 2014 г. Endocrine Sociecty были разработаны клинические рекомендации по диагностике и лечению КБП. В настоящее время существуют доступные методы диагностики и мониторирования активности заболевания, эффективное лечение бифосфонатами.

* * *

Авторы заявляют об отсутствии конфликта интересов.

Литература/Reference

1. Башкова И.Б., Николаев Н.С., Безлюдная Н.В. и др. Диагностические аспекты костной болезни Педжета в клинической практике // Научно-практ. ревматол. – 2017; 55 (6): 690–7 [Bashkova I.B., Nikolaev N.S., Bezlyudnaya N.V. et al. Diagnostic aspects of Paget's disease of bone in clinical practice // Rheumatology Science and Practice. – 2017; 55 (6): 690–7 (in Russ.)] *https://doi.org/10.14412/1995-4484-2017-690-697.*

2. Корсакова Ю.Л. Болезнь Педжета: современные методы лечения // Соврем. ревматол. – 2010; 4 (2): 11–7 [Korsakova Y.L. Paget's disease: current treatment modalities // Modern Rheumatology Journal. – 2010; 4 (2): 11–7 (In Russ.)] *https://doi.org/10.14412/1996-7012-2010-596*.

3. Рожинская Л.Я. Болезнь Педжета // Остеопороз и остеопатии. – 2007; 2: 29–31 [Rozhinskaya L.Ya. Paget's Disease // Osteoporoz i Osteopatii. – 2007; 2: 29–31 (in Russ.)].

4. Пигарова Е.А. Болезнь Педжета: представление клинических рекомендаций endo и актуализация их в России // Остеопороз и остеопатии. – 2016; 1: 17–8 [Pigarova E.A. Paget''s disease of bone: clinical presentation of endo recommendations and updating them in Russia // Osteoporoz i Osteopatii. – 2016; 1: 17–8 (in Russ.)].

5. Martini G., Gennari L., Merlotti D. et al. Serum OPG and RANKL levels before and after intravenous bisphosphonate treatment in Paget's disease of bone // Bone. – 2007; 40 (2): 457–63.

6. Nebot Valenzuela E., Pietschmann P. Epidemiology and pathology of Paget's disease of bone – a review // Wien Med. Wochenschr. – 2017; 67 (1–2): 2–8.

7. Ralston S., Layfield R. Pathogenesis of Paget Disease of Bone // Calcif. Tissue Int. – 2012; 91 (2): 97–113.

8. Sabharwal R., Gupta S., Sepolia S. et al. An Insight in to Paget's Disease of Bone // Nigerian J. Surg. – 2014; 20 (1): 9–15.

9. Singer F., Bone H., Hosking D. et al. Paget's Disease of Bone: An Endocrine Society Clinical Practice Guideline // J. Clin. Endocrinol. Metabol. – 2014; 99 (12): 4408–22.

10. Shaker J. Paget's Disease of Bone: A Review of Epidemiology, Pathophysiology and Management // Therapeutic Advances in Musculoskeletal Disease. – 2009; 1 (2): 107–25.

11. Tan A., Ralston S. Paget's disease of bone // QJM Int. J. Med. – 2014; 107: 865–9.

A RARE CLINICAL CASE OF PAGET'S DISEASE OF THE BONE: THE PITFALLS OF DIAGNOSIS AND TREATMENT

L. Boeva[1, 2], *Candidate of Medical Sciences;* ***E. Kapustina***[1, 2], *Candidate of Medical Sciences;* ***S. Dogadin***[1], *MD;* ***E. Klyuchnikova***[2], *Candidate of Medical Sciences;* ***T. Potupchik***[1], *Candidate of Medical Sciences;* ***M. Prikhodko***[1]; ***T. Pasechnik***[2]; ***I. Shilova***[2]

[1]*Prof. V.F. Voino-Yasenetsky Krasnoyarsk State Medical University;*
[2]*Territorial Clinical Hospital, Krasnoyarsk*

The paper considers the epidemiology, pathogenesis, clinical presentations, and diagnoses of Paget's disease of the bone. It describes a case of late diagnosis of the disease and the characteristics of its therapy using zolendronic acid in a young woman.

Key words: *Paget's disease of the bone; osteoblasts, osteoclasts, saber-varus deformity, video-assisted biopsy, zolendronic acid.*

For citation: *Boeva L., Kapustina E., Dogadin S. et al. A rare clinical case of Paget's disease of the bone: The pitfalls of diagnosis and treatment // Vrach. – 2019; 30 (3): 56–59. https://doi.org/10.29296/25877305-2019-03-12*