https://doi.org/10.29296/25877305-2019-03-08

Тромбоз коронарных и церебральных сосудов в дебюте истинной полицитемии (собственное наблюдение)

Л. Козлова[1], доктор медицинских наук, профессор,
Г. Кучма[1], кандидат медицинских наук,
Н. Соколова[2],
С. Лебеденко[2],
Г. Багирова[1], доктор медицинских наук, профессор
[1]Оренбургский государственный медицинский университет
[2]Оренбургская областная клиническая больница
E-mail: lilikon@list.ru

В приведенном клиническом наблюдении истинная полицитемия у женщины, 39 лет, длительно протекала с развитием тромбозов разной локализации при отсутствии каких-либо других клинических проявлений и изменений в клиническом анализе крови, характерных для данного заболевания. Патология была заподозрена лишь при появлении диагностически значимого повышения уровня гематокрита, тромбоцитов, лейкоцитов и была подтверждена дополнительными методами исследования (обнаружение в гене JAK2 мутации V617 и низкого уровня эритропоэтина).

Ключевые слова: истинная полицитемия, диагностика истинной полицитемии, тромбозы, наследственная тромбофилия.

Для цитирования: Козлова Л., Кучма Г., Соколова Н. и др. Тромбоз коронарных и церебральных сосудов в дебюте истинной полицитемии (собственное наблюдение) // Врач. – 2019; 30 (3): 38–43. https://doi.org/10.29296/25877305-2019-03-08

Истинная полицитемия (ИП) – клональное рентгенонегативное миелопролиферативное заболевание (МПЗ) с избыточной пролиферацией 3 ростков кроветворения и исходом в стадию неэффективного миелопоэза. В классификации ВОЗ (2016) показатели гемоглобина (Hb) и гематокрита (Ht) включены в главные критерии диагностики заболевания. Однако у многих пациентов с ИП уровень этих показателей может оказаться ниже диагностического, что приводит к гиподиагностике патологии [1]. Среди клинических форм ИП в настоящее время, помимо классической и формы с прогрессированием в миелофиброз, выделяют маскированную (латентную/продромальную), в том числе с манифестацией в виде тромбозов с соответствующими клиническими проявлениями. У таких пациентов нередко имеется длительный анамнез с различными клиническими проявлениями, при этом диагноз ИП не устанавливают главным образом из-за отсутствия диагностических уровней Hb и Ht [2, 3].

Частота встречаемости ИП составляет 0,4–2,8 случая на 100 тыс. населения в год [4]. Медиана возраста в дебюте заболевания составляет 59 лет (колебания от 20 до 86 лет) [5]. Мужчины болеют в 1,5–2 раза чаще женщин [6]. Преобладающее большинство больных ИП (95%) имеют точечную мутацию AK2V617F в гене киназы – передатчика сигнала *(JAK2)* с рецепторов цитокинов [7], реже – в 12-м экзоне *JAK2* (4 %) [8].

Клиническая картина ИП складывается из плеторического и миелопролиферативного синдромов. К осложнениям плеторического синдрома относят и тромбозы любой локализации, артериальную гипертонию (АГ), стенокардию [9]. Пациенты с ИП входят в группу риска по развитию тромботических осложнений (ТО), что в 11–70% случаев становится основной причиной смертельного исхода [5]. ТО при установлении диагноза ИП отмечаются у 12–39% больных, в ходе прогрессирования болезни они возникают еще у 10–25% пациентов [10]. При стратификации риска ТО у пациентов с ИП [9] учитывается количество факторов риска (ФР), к которым относятся возраст старше 60 лет и (или) наличие тромботического анамнеза, а также число сердечно-сосудистых факторов: курение, АГ, сахарный диабет (СД), гиперхолестеринемия, избыточная масса тела, гиподинамия. Это согласуется с данными литературы, подтверждающими увеличение вероятности развития клинически значимых тромбозов в зависимости от ФР [11, 12].

Основной причиной, способствующей развитию тромбозов при ИП, являются факторы, обусловленные самим патологическим процессом: повышение вязкости крови, тромбоцитоз, лейкоцитоз, биохимические и функциональные отклонения в тромбоцитах, активация факторов свертывания крови, наличие мутации JAK2 V617F, высокая аллельная нагрузка [13]. Немаловажное значение имеют сосудистые (атеросклероз) и тромботические (наследственные и приобретенные тромбофилии) факторы [14, 15].

При ИП формирование сгустков крови возможно как в артериях, так и в полости вен. Наиболее часто процесс происходит в цереброваскулярном бассейне (инсульты и транзиторные ишемические атаки, инфаркты миокарда – ИМ и окклюзия периферических артерий) [16]. Чаще венозные тромбозы при ИП возникают в системах вен нижних конечностей или легких, а также воротной и печеночных венах. Доля больных ИП, перенесших тромбозы (28 из 252), составила 11,1%, включая 9 (3,6%) пациентов с ИМ и 13 (5,2%) – с острыми нарушениями мозгового кровообращения (ОНМК) [5]. В ряде исследований показано, что ОНМК могут быть как первыми проявлениями МПЗ, предшествуя постановке точного диагноза, так и могут развиться на любом этапе наблюдения или лечения данной патологии крови [17].

Приводим наш клинический опыт диагностики и ведения больной с развитием коронарных, церебральных тромбозов в дебюте ИП на фоне отсутствия каких-либо других клинических проявлений и изменений в клиническом анализе крови.

***Пациентка Р.**, 44 лет, поступила в кардиологическое отделение ГБУЗ «Оренбургская областная клиническая больница» 26.09.2017 с жалобами на сердцебиение, умеренную слабость, неприятные ощущения в области сердца, головные боли, головокружение при перемене положения тела.*

Из анамнеза известно, что в 2012 г. (в 39 лет) при профилактическом осмотре впервые были выявлены признаки очаговых изменений на ЭКГ и эхокардиограмме (ЭхоКГ) в переднеперегородочной области левого желудочка (ЛЖ). Позднее появились приступы давящих болей в грудной клетке как в покое, так и при физической нагрузке, сопровождающиеся онемением левой руки, челюсти и языка; длительность болей – до 5 мин; купировались самостоятельно. Терапевтом рекомендован прием бисопролола с положительным эффектом. Постепенно боли в сердце перестали беспокоить. 30.12.2016 возник затяжной приступ интенсивной головной боли с правой стороны, сопровождавшийся головокружением, тошнотой, неоднократной рвотой. Ротовая полость была санирована. Самостоятельно принимала нестероидные противовоспалительные препараты (НПВП) с незначительным положительным эффектом. 11.01.2017 обратилась к неврологу. Описанная симптоматика была расценена как остеохондроз шейного отдела позвоночника. Консервативная терапия, включавшая НПВП и миорелаксанты, эффекта не дала. В конце января 2017 г. на фоне головных болей появились нечеткость зрения, двоение в глазах, снижение зрения на правый глаз, сердцебиение, перебои в работе сердца.

С 07.02 по 22.02 – госпитализация в кардиологическое отделение ГБУЗ «Оренбургская областная клиническая больница».

Общий анализ крови: Hb – 134 г/л; эр. $3,9 \cdot 10^{12}$/л; Ht – 40%; л. $7,3 \cdot 10^{9}$/л; тромб. $310 \cdot 10^{9}$/л; э. 5%; п. 1%; с. 66%; лимф. 26%; мон. 3%; СОЭ – 3 мм/ч. Гемостаз: протромбиновый индекс (ПТИ) – 113%, активированное частичное тромбопластиновое время (АЧТВ) – 29 с, протромбиновое время (ПТВ) – 12,3 с, фибриноген 3,4 г/л.

Общий анализ мочи и биохимические показатели крови (глюкоза, креатинин, общий белок, трансаминазы, липидный спектр, ионограмма, лактатдегидрогеназа) – без отклонения от нормы, сывороточное железо – 7,8 мкмоль/л.

Результаты анализа на маркеры вирусных гепатитов, ВИЧ – отрицательные.

Скрининг на наследственную тромбофилию (мутация фактора V Лейден, гена протромбина,

уровень протеинов C и S, антитромбина, гомоцистеина) – результат отрицательный.

Выявлен генетический полиморфизм – гомозиготная мутация в гене серпина PAI-1 (антагонист тканевого активатора плазминогена), а также гетерозиготные мутации в генах фибриназы (фактор XIII свертывания крови), фибриногена (фактор I свертывания крови), метилентетрагидрофолатредуктазы A1298C, метионинсинтетазы MTR и метионинсинтетазы редуктазы MTRP.

Скрининг на антифосфолипидный синдром (АФС) – антикардиолипиновые антитела, антитела к β_2-гликопротеину-1 соответствовали нормальным значениям, волчаночный антикоагулянт – результат слабоположительный. Маркеры системной красной волчанки – результат отрицательный.

ЭКГ: синусовый ритм с частотой сердечных сокращений (ЧСС) 92 в минуту. Нормальное положение электрической оси сердца (ЭОС). Очаговые изменения переднеперегородочной и верхушечной областей ЛЖ – нет роста rV2, Qs V3, qrs V4. Нарушение реполяризации по ишемическому типу в области нижней стенки ЛЖ (в отведениях III (-) T, в AVF – депрессия ST 0,5 мм). В отведениях V2 – V4 косовосходящий подъем сегмента ST дугой вниз до 1 мм.

Суточное мониторирование ЭКГ: синусовый ритм с ЧСС 62–137 в минуту, редкая одиночная предсердная экстрасистолия (ЭС); одиночная полиморфная (362 за 1 сут) желудочковая ЭС 3а-градации по Ryan. Депрессии сегмента ST не зарегистрировано.

ЭхоКГ: левое предсердие (ЛП) – 3,4 см; объем 62 мл; правое предсердие (ПП) – 4,9×4,1 см; правый желудочек (ПЖ) – 2,3 см; ЛЖ: конечный диастолический размер (КДР) – 5,9 см; конечный систолический размер (КСР) – 3,9 см; конечный диастолический объем (КДО) – 176 мл; конечный систолический объем (КСО) – 69 мл; ударный объем (УО) – 107 мл; фракция выброса (ФВ) – 60%; межжелудочковая перегородка (МЖП) – 1,1 см; задняя стенка ЛЖ (ЗСЛЖ) – 0,8 см.

Заключение: атеросклероз аорты; утолщение МЖП; увеличение ЛП; гипо- и акинезия переднеперегородочного и верхушечного сегментов ЛЖ.

Коронарография: правый тип кровоснабжения миокарда. Ствол левой коронарной артерии не поражен. В проксимальном сегменте передней нисходящей артерии (ПНА) с переходом на устье крупной 1-й диагональной ветви визуализируются внутрипросветные наслоения (признаки окклюзии с элементами спонтанной самореканализации и незначительно замедленным кровотоком по ПНА) без признаков нестабильности, со стенозированием просвета ПНА до 60–65%, ближе к среднему сегменту ПНА – до 45%. Протяженные стенозы правой коронарной артерии (ПКА) в проксимальном и среднем сегментах с внутрипросветными наслоениями до 60% (формирование двойного просвета ПКА за счет выраженного атеросклероза). Заключение: Стенозы ПНА, ПКА.

Грудная аортография: гемодинамически незначимый стеноз внутренней сонной артерии слева 35%.

УЗИ внутренних органов – признаки диффузных изменений печени, поджелудочной железы, почек. Размеры печени и селезенки не увеличены.

Рентгенография легких – легочные поля без очаговых и инфильтративных теней.

Магнитно-резонансная томография (МРТ) головного мозга (07.02.2017) – признаки частичного тромбоза правого поперечного и сигмовидного синусов. В головном мозге и его артериях – без патологии. В сосцевидном отростке справа отмечаются жидкостные характеристики сигнала.

Компьютерная томография (КТ) с ангиографией головного мозга (22.02.2017). На серии КТ сосудов головного мозга отмечается центральный дефект контрастирования в поперечном и сигмовидном синусах справа диаметром до 2 мм. Контрастированы сосуды виллизиева круга, кроме обеих задних соединительных артерий. Участков их патологического расширения не выявлено.

Окулист: глазное дно – ангиопатия сетчатки OU.

Невролог: частичный тромбоз правого поперечного и сигмовидного синусов. Регресс симптоматики.

По результатам обследования был выставлен диагноз: ИБС. Безболевая ишемия миокарда. Стенозы ПНА 45%, ПКА 60–65%. Постинфарктный кардиосклероз (ПИК) по данным ЭКГ и ЭхоКГ. Желудочковая ЭС IIIа- градации по Ryan. Атеросклероз аорты. Сердечная недостаточность (СН) I стадии, функциональный класс (ФК) II. Носительство гомозиготного полиморфизма в гене PAI1, гетерозиготного полиморфизма в генах фолатного обмена, гетерозиготного полиморфизма гена фибриногена и фибриназы. Вероятный АФС. Частичный тромбоз правого поперечного и сигмовидного синусов головного мозга (январь 2017 г.), не исключаются тромбозы коронарных артерий (февраль 2017 г.).

Проведено лечение: бисопролол, рамиприл, аторвастатин, эноксапарин натрия. На 15-е сутки пациентка выписана из стационара с улучшением; продолжила амбулаторно терапию с заменой эноксапарина натрия на ривароксабан, который был отменен через 4 мес (июнь 2017 г.) неврологом.

В сентябре 2017 г. на контрольной ЭхоКГ по месту жительства в полости ЛЖ выявлена под-

вижная флотирующая эхопозитивная структура, в связи с чем больная была экстренно госпитализирована в кардиологическое отделение ГБУЗ «ООКБ».

Из анамнеза жизни: страдает первичным бесплодием. Семейный тромботический анамнез (тромбозы, инсульты, транзиторные ишемические атаки, ИМ у родственников 1-й линии до 50 лет) не отягощен, СД и АГ, курение отрицает.

Объективные данные. При поступлении состояние средней степени тяжести, сознания ясное, в пространстве ориентирована. Рост 165 см, масса тела 68 кг. ИМТ 25 кг/м^2. Кожный покров и видимые слизистые оболочки обычного цвета, чистые; периферические лимфатические узлы не увеличены. Дыхание везикулярное, хрипов нет. Границы относительной сердечной тупости расширены влево на 1 см. Тоны сердца приглушены, мягкий систолический шум на верхушке, ритм правильный, ЧСС 87 в минуту. АД 120/80 мм рт. ст. на обеих руках. Живот мягкий, безболезненный, печень – по краю реберной дуги. Периферических отеков нет.

РЕЗУЛЬТАТЫ ОБСЛЕДОВАНИЯ

Общий анализ крови: Hb – 120 г/л; эр. 5,07 • 10^{12}/л; Ht – 40,3%; цв. показатель – 0,7; л. 11,52 • 10^9/л; тромб. 251 • 10^9/л; п. 4%; с. 58%; средний объем эритроцитов (MCV) 74 fL (норма от 75 до 95); среднее содержание Hb в эритроците (MCH) 23 pg (норма от 24 до 34); э. 4%; лимф. 25%; мон. 9%; СОЭ – 4 мм/ч.

Гемостаз: ПТИ – 71%, международное нормализованное отношение (МНО) – 1,06; ПТВ – 12,3 с; растворимые фибринмономерные комплексы (РФМК) – 5,5 • 10^{-2} г/л; D-димер – 0,5 мкг/мл.

Общий анализ мочи, стандартные биохимические показатели крови в пределах нормы.

По данным УЗИ внутренних органов размеры печени и селезенки в пределах нормы.

ЭКГ: синусовый ритм 62 в минуту. Полугоризонтальное положение ЭОС. Очаговые изменения нижней стенки ЛЖ (патологический qIII, aVF), переднеперегородочной области ЛЖ (qS V1-V3). Диффузные нарушения процессов реполяризации.

Суточное мониторирование ЭКГ: синусовый ритм с ЧСС 52–110 в минуту. Зарегистрированы одиночные и парные предсердные ЭС (62). Одиночные полиморфные желудочковые ЭС (221). Депрессии сегмента ST не зарегистрировано.

ЭхоКГ: очаговая гипокинезия перегородочно-верхушечной области, нижней стенки ЛЖ. Увеличение левых полостей (объем ЛП – 60 мл, КДР ЛЖ – 6,4 см; КСР – 4,3 см; КДО – 214 мл; КСО – 83 мл), утолщение МЖП (1,1 см). Дополнительная лентообразная подвижная тромботическая структура в полости ЛЖ (см. рисунок), фиксированная к его верхушке (40×5 мм). Митральная недостаточность II степени, фиброзные изменения подклапанных структур митрального клапана. Легочная гипертензия (систолическое давление 40 мм рт. ст.). Уплотнение стенок аорты.

Таким образом, при динамическом наблюдении больной выявлена отрицательная динамика в виде перенесенного ИМ задней стенки ЛЖ по данным ЭКГ и ЭхоКГ, тромба в полости ЛЖ и легочной гипертензии.

Для определения дальнейшей тактики пациентка была направлена в кардиологическое отделение ФГБУ «НМИЦ им. В.А. Алмазова» Минздрава России, где находилась на стационарном лечении с 31.10. по 05.12.2017.

По данным ЭхоКГ в динамике, транспищеводной ЭхоКГ подтверждено наличие флотирующего тромба в полости ЛЖ.

МРТ сердца: перикард не изменен, легкая дилатация ЛЖ и ПП. ЛП и ПЖ не расширены. Стенки ЛЖ не утолщены. Сократительная способность ЛЖ умеренно понижена за счет гипо- и акинезии срединно-апикальных отделов МЖП, передней и нижней стенок ЛЖ, апикальных отделов боковой стенки и верхушки. В полости ЛЖ в области верхушки определяется подвижный тромб размером 17×10×11 мм, не накапливающий контрастный препарат. На отсроченных постконтрастных изображениях в срединно-апикальных отделах МЖП, передней и нижней стенок ЛЖ, в срединных отделах боковой и задней стенок ЛЖ, а также в верхушке ЛЖ определяются субэндокардиальные рубцовые изменения, занимающие >50% толщины миокарда.

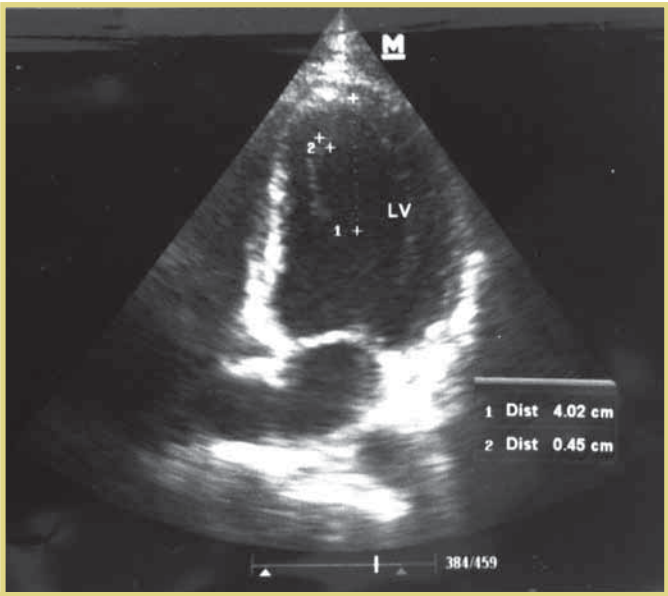

Тромб в полости ЛЖ у пациентки Р.

При повторном скрининге АФС и основные тромбофилитические мутации не выявлены. Сделан вывод, что ТО не обусловлены обнаруженными изменениями генетического полиморфизма. Продолжен поиск других возможных причин тромбозов – пароксизмальной ночной гемоглобинурии (скрининг отрицательный) и полицитемии.

Общий анализ крови в динамике: Hb 143 – 136,7 – 134,2 – 141,2 – 135,8 – 133,7 г/л; эр. 6,09 – 6,04 – 6,11 – 6,18 – 5,89 – 6,07 • 10^{12}/л; л. 13,1 – 11,7 – 15,3 – 11,6 – 12,5 • 10^{9}/л; тромб. 441 – 469 – 593 – 654 – 729 – 735 • 10^{9}/л; Ht 47,4 – 48,7 – 48,1 – 48,5 – 45,7 – 48,4%; MCV 77 fL, MCH 22 pg. Стандартные биохимические показатели крови, общий анализ мочи – в пределах нормы. Уровень эритропоэтина ниже нормы – 2,04 млU/мл (норма 3,22–31,9). Обнаружена мутация – JAK2 V617F, количество аллеля с мутацией в диапазоне 12,5–31%.

Таким образом, диагностирована ИП на основании наличия 2 основных диагностических критериев [14]: уровень Ht>48%, наличие мутации V617F в гене JAK2 и 1 малого критерия – низкий уровень эритропоэтина в крови. Кроме того, во всех последних клинических анализах присутствовали лейкоцитоз, эритроцитоз и тромбоцитоз.

Пациентке выставлен диагноз: тромб полости ЛЖ с флотирующим участком. ИБС. ПИК (по ЭКГ и ЭхоКГ). Коронарография от 20.03.2017. Желудочковая ЭС. СН I стадии, ФК II. МПЗ: истинная полицитемия JAK2 V617F^{+}, высокий риск тромботических осложнений. Полиморфизм в гетерозиготной форме в тромбофилических генах гемостаза. Последствия частичного тромбоза правого поперечного и сигмовидного синусов.

С учетом отсутствия эмболических осложнений, небольших размеров тромба в полости ЛЖ принято решение о консервативном ведении пациентки: ацетилсалициловая кислота однократно ежедневно, варфарин (МНО 2,0–2,5), периндоприл, бисопролол, атровастатин, гидроксикарбамид. В динамике через 6 мес отмечалось снижение уровня Ht (44,3%), тромбоцитов (146 • 10^{9}/л), лейкоцитов (7,1 • 10^{9}/л). Повторные ТО не наблюдались.

В последнее время в литературе появляются сообщения о маскированной/латентной ИП, которую предложено выделить как отдельный нозологический вариант, поскольку она по сравнению с явной ИП отличается более длительным анамнезом до установления диагноза, характеризуется более высоким риском развития ТО, низкой общей выживаемостью [2, 3].

Приведенное клиническое наблюдение иллюстрирует позднюю диагностику ИП (через 5 лет) с момента первого ТО. Интересно, что заболевание у молодой женщины без факторов риска (ожирение, СД, семейный тромботический анамнез, курение) дебютировало с коронарных тромбозов и развития ИМ. Через 4 года присоединилась неврологическая симптоматика, годом позже развился тромбоз церебральных сосудов, а еще через 1 год диагностирован внутрисердечный тромб. Поскольку в начале заболевания изменения в клиническом анализе крови отсутствовали (без повышения уровня тромбоцитов, Hb и Ht), обследование было направлено только на исключение тромбофилии и АФС. Ведущим диагностическим критерием ИП у женщин является уровень Hb>160 г/л и Ht>48% [9]. Концентрация Hb и Ht позволяет косвенно определить объем циркулирующих эритроцитов. Однако повышение уровня Hb не всегда связано с абсолютным эритроцитозом, и наоборот, низкое содержание Hb может наблюдаться при абсолютном эритроцитозе [18]. Это можно наблюдать и у пациентов при наличии дефицита железа (нормальный или даже пониженный Hb при высоком уровне эритроцитов) [9]. По всей видимости, такая ситуация наблюдалась в рассматриваемом наблюдении. Ретроспективно при оценке анализа крови обращает на себя внимание, что показатели Hb (120 г/л) и Ht (40,3%) были ниже диагностического для ИП уровня, но при этом отмечалась гипохромия (цв. показатель 0,7, MCH 23 pg) и маленький диаметр эритроцитов (MCV 78 fL), что косвенно свидетельствовало о дефиците железа и привело к гиподиагностике ИП.

Таким образом, ИП была заподозрена лишь спустя 5 лет от момента первых ТО – при появлении диагностически значимого повышения уровня Ht, тромбоцитов, лейкоцитов – и была подтверждена дополнительными методами исследования (обнаружение в гене *JAK2* мутации V617 и низкого уровня эритропоэтина). Учитывая отсутствие в течение длительного периода характерных для данного заболевания повышения Hb и Ht, типичных, помимо тромбозов, клинических проявлений заболевания, в том числе нормальные размеры селезенки и печени, можно думать о маскированной/латентной ИП, присутствовавшей длительное время и осложнившейся множественными тромбозами.

Данное клиническое наблюдение свидетельствует о том, что количество тромбоцитов и даже повышенный уровень Ht являются спорными ФР ТО [19], при этом нельзя недооценивать сочетание ИП и множественного носительства генетических мутаций в генах повышенного тромбообразования. Согласно литературным данным, сочетание ИП с мутацией генов *PAI1*, фолатного обмена, фибриногена и фибриназы (причем как у гомо- так и гетерозиготных носителей) увеличивает риск ТО и преимущественно артериальных тромбозов [15].

Небольшое количество литературных сообщений и рассматриваемое клиническое наблюдение свидетельствуют о том, что у больных с выявленным носительством даже клинически незначимых мутаций в генах повышенного тромбообразования и наличием артери-

альных тромбозов следует исключать латентную ИП. Высокая частота ТО у больных латентной ИП может быть обусловлена и менее интенсивной терапией [20]. Не вызывают сомнений важность раннего выявления маскированной/латентной ИП и своевременное назначение циторедуктивной терапии. Ведь именно предупреждение ТО определяет прогноз и общую выживаемость пациентов с ИП.

* * *

Конфликт интересов не заявлен.

Литература/Reference

1. Ковригина А.М., Байков В.В. Истинная полицитемия: новая концепция диагностики и клинические формы // Клин. онкогематол. – 2016; 9 (2): 115–22 [Kovrigina A.M., Baikov V.V. Polycythemia Vera: New Diagnostic Concept and Its Types // Clin. oncohematol. – 2016; 9 (2): 115–22. (in Russ)]. DOI: 10.21320/2500-2139-2016-9-2-115-122.
2. Меликян А.Л., Суборцева, А.М. Ковригина и др. Диагностика латентной истинной полицитемии (взгляд клинициста) // Тер. арх. – 2016; 7: 25–30 [Melikian A.L., Subortseva I.N., Kovrigina A.M. et al. Diagnosis of latent polycythemia vera: A clinician's opinion // Therapeutic Archive. – 2016; 7: 25–30. (in Russ)]. DOI: 10.17116/terarkh201688725-30.
3. Barbui T., Thiele J., Vannucchi A. et al. Rationale for revision and proposed changes of the WHO diagnostic criteria for polycythemia vera, essential thrombocythemia and primary myelofibrosis // Blood Cancer J. – 2015; 5 (8): e337. DOI: 10.1038/bcj.2015.64.
4. Vannucchi A., Barbui T., Cervantes F. et al. Philadelphia chromosome-negative chronic myeloproliferative neoplasms: ESMO Clinical Practice Guidelines for diagnosis, treatment and follow-up // Ann. Oncol. – 2015; 26 (5): 85–99. DOI: 10.1093/annonc/mdv203.
5. Абдулкадыров К.М., Шуваев В.А., Мартынкевич И.С. Что нам известно об истинной полицитемии (обзор литературы и собственные данные) // Онкогематология. – 2015; 10: 28–42 [Abdulkadyrov K.M., Shuvaev V.A., Martynkevich I.S. All we know about polycythemia vera: literature review and own experience // Oncohematology. – 2015; 10: 28–42 (in Russ)]. DOI: 10.17650/1818-8346-2015-10-3-28-42.
6. Ania B., Suman V., Sobell J. et al. Trends in the incidence of polycythemia vera among Olmsted county, Minnesota residents, 1935–1989 // Am. J. Hematol. – 1994; 47 (2): 89–93. DOI: 10.1002/ajh.2830470205.
7. Vannucchi A., Antonioli E., Guglielmelli P. et al. Clinical correlates of JAK2V617F presenceor allele burden in myeloproliferative neoplasms: A critical reappraisal // Leukemia. – 2008; 22: 1299–307. DOI: 10.1038/leu.2008.113.
8. Passamonti F., Elena C., Schnittger S. et al. Molecular and clinical features of the myeloproliferative neoplasm associated with JAK2 exon 12 mutations // Blood. – 2011; 117 (10): 2813–6. DOI: 10.1182/blood-2010-11-316810.
9. Сайт национального гематологического общества (npngo.ru). Клинические рекомендации по диагностике и терапии Ph- негативных миелопролиферативных заболеваний (истинная полицитемия, эссенциальная тромбоцитемия, первичный миелофиброз (редакция 2018 г) [The website of the national Hematology society (npngo.ru). Clinical practice guidelines for the diagnosis and treatment of Ph-negative myeloproliferative diseases (true policetime, essential thrombocythemia, primary myelofibrosis (revision 2018) (in Russ)]. Доступно на / Availaible at *https://npngo.ru/uploads/media_document/286/7aa0933a-3a78-4648-908c-2c413aad066a.pdf*
10. Сафуанова Г.Ш., Гайсарова Г.А., Царева Е.Г. и др. Истинная полицитемия, выявленная у пациента с рестенозом поверхностной бедренной артерии. Клинический случай и обзор литературы // Архивъ внутренней медицины. – 2017; 3: 224–7 [Safuanova G.Sh., Gaysarova G.A., Tsareva E.G. et al. Polycythemia vera identified in a patient with restenosis of the superficial femoral artery. Clinical case and review of the literature // Archive of Internal Medicine. – 2017; 3: 224–7 (in Russ)]. DOI: 10.20514/2226-6704-2017-7-3-224-227.
11. Barbui T., Barosi G., Birgegard G. et al. Philadelphia-Negative Classical Myeloproliferative Neoplasms: CriticalConcepts and Management Recommendations From European LeukemiaNet // JCO. – 2011; 29 (6): 761–70. DOI: 10.1182/blood-2012-07-444067.
12. Давыдкин И.Л., Ройтман Е.В., Козлова Н.С. и др. Истинная полицитемия в сочетании с артериальной гипертонией: риск развития тромботических осложнений // Тромбоз гемостаз и реология. – 2017; 2: 23–30 [Davydkin I.L., Roitman E.V., Kozlova N.S. et al. Polycythemia vera in combination with arterial hypertension: risk of thrombotic complications development // Thrombosis, hemostasis and rheology. – 2017; 2: 23–30 (in Russ)]. DOI: 10.25555/THR.2017.2.0780.
13. Landolfi R., Cipriani M., Novarese L. Thrombosis and bleeding in polycythemia vera and essential thrombocythemia: Pathogenetic mechanisms and prevention. // Best Pract. Res. Clin. Haematol. – 2006; 19 (3): 617–33. DOI: 10.1016/j.beha.2005.07.011.
14. Amitrano L., Guardascione M., Ames P. et al. Thrombophilic genotypes, natural anticoagulants, and plasma homocysteine in myeloproliferative disorders: Relationship with splanchnic vein thrombosis and arterial disease // Am. J. Hematol. – 2003; 72 (2): 75–8. DOI: 10.1002/ajh.10254
15. Шихбабаева Д.И. Значение клинических и молекулярно-генетических факторов в стратификации рисков у больных истинной полицитемией. Дис. … канд. мед. наук. СПб, 2017; 113 с. [Shihbabaeva D.I. Significance of clinical and molecular – genetic factors to stratify risk in patients with polycythemia Vera. Dis. ... the candidate of medical Sciences. SPb, 2017; 113 p (in Russ)]. Доступно на / Available at *https://search.rsl.ru/ru/record/01006656930*.
16. Gruppo Italiano Studio Polycythemia Vera: The Natural History of 1213 Patients Followed for 20 Year // Ann. Intern. Med. – 1995; 123 (9): 656–64. DOI: 10.7326/0003-4819-123-9-199511010-00003.
17. Танашян М.М., Кузнецова П.И., Лагода О.В. и др. Миелопролиферативные заболевания и ишемический инсульт // Анн. клин. и эксперим. неврол. – 2014; 8 (2): 41–5 [Tanashyan M.M., Kuznetsova P.I., Lagoda O.V. et al. Myeloproliferative diseases and ischemic stroke // Ann. Clin. Experim. Neurol. – 2014; 8 (2): 41–5 (in Russ)]. Доступно на / Available at *www.annaly–nevrologii.ru*
18. Alvarez-Larran A., Anchocea A., Angona A. et al. Red cell mass measurement in patients with clinically suspected diagnosis of polycythemia vera or essential thrombocythemia // Haematologica. – 2012; 97: 1704–7. DOI: 10.1002/ajh.23585.
19. Di Nisio M., Barbui T., Di Gennaro L. et al. The haematocrit and platelet target in polycythemia vera // Br. J. Haematol. – 2007; 136: 249–59. DOI: 10.1111/j.1365-2141.2006.06430.x.
20. Marchioli R., Finazzi G., Specchia G. et al. Cardiovascular events and intensity of treatment in polycythemia vera // N. Engl. J. Med. – 2013; 368 (1): 22–33. DOI: 10.1056/NEJMoa1208500.

THROMBOSIS OF THE CORONARY AND CEREBRAL VESSELS AT THE ONSET OF POLYCYTHEMIA VERA (THE AUTHORS' OWN OBSERVATION)

*Professor **L. Kozlova**[1], MD; **G. Kuchma**[1], Candidate of Medical Sciences;*
***N. Sokolova**[2]; **S. Lebedenko**[2]; Professor **G. Bagirova**[1], MD*
[1]Orenburg State Medical University
[2]Orenburg Regional Clinical Hospital

This paper describes the clinical case of a 39-year-old woman who had long-term polycy-themia vera and developed thrombosis of various localization without other clinical manifestations and complete blood count changes, which were characteristic of this disease. This pathological condition was suspected only when there were significantly elevated levels of hematocrit, plate-lets, and leukocytes, and supported by additional tests (detection of V617 mutation in the Jak2 gene and low erythropoietin levels).

Key words: *polycythemia vera; diagnosis of polycythemia vera; thromboses, inherited thrombo-philia.*
For citation: *Kozlova L., Kuchma G., Sokolova N. et al. Thrombosis of the coronary and cerebral vessels at the onset of polycythemia vera (the authors' own observation) // Vrach. – 2019; 30 (3): 38–43. https://doi.org/10.29296/25877305-2019-03-08*