https://doi.org/10.29296/25877305-2019-03-04

Матриксные металлопротеиназы в ранней диагностике остеохондроза позвоночника при врожденной дисплазии соединительной ткани

Н. Гладких, доктор медицинских наук,
А. Ягода, доктор медицинских наук, профессор,
М. Джазаева
Ставропольский государственный медицинский университет
E-mail: ngladkih@mail.ru

Исследованы матриксные металлопротеиназы (ММР)-1 и -9, тканевый ингибитор ММР1 у пациентов с дисплазией соединительной ткани и остеохондрозом. Определена значимость ММР1 в диагностике остеохондроза у молодых пациентов с соединительнотканной дисплазией.

Ключевые слова: матриксная металлопротеиназа-1, матриксная металлопротеиназа-9, тканевый ингибитор матриксной металлопротеиназы-1, дисплазия соединительной ткани, остеохондроз.

Для цитирования: Гладких Н., Ягода А., Джазаева М. Матриксные металлопротеиназы в ранней диагностике остеохондроза позвоночника при врожденной дисплазии соединительной ткани // Врач. – 2019; 30 (3): 21–24. https://doi.org/10.29296/25877305-2019-03-04

Проблема остеохондроза, представляющего собой дегенеративно-дистрофическое заболевание позвоночника, является междисциплинарной и актуальна для многих специалистов – неврологов, нейрохирургов, ортопедов, врачей общей практики, терапевтов. Нередко первичный осмотр врача общей практики или терапевта определяет инициативу в диагностическом поиске при остеохондрозе. Распространенность данной патологии среди лиц молодого и среднего возраста обусловливает ее высокую медико-социальную значимость [1, 2]. Ключевой вопрос улучшения клинического ведения больных остеохондрозом – его своевременная диагностика.

Дегенеративно-дистрофические процессы в межпозвонковых дисках, смежных позвонках нередко развиваются в результате структурно-метаболических изменений соединительной ткани [2]. Поэтому вполне логично предположить, что такой врожденный и (или) наследственный дефект соединительнотканных структур, как дисплазия соединительной ткани (ДСТ), может привести к более быстрому возникновению и прогрессированию дегенеративно-дистрофических процессов в позвоночнике.

Свойственные ДСТ дефекты волокнистых структур и основного вещества соединительной ткани спо-

собны вызывать нарушения формообразования органов и систем с прогредиентным течением и определять особенности ассоциированной патологии [3]. Распространенность ДСТ в популяции достаточно высока – до 20%, а ее фенотипические проявления представлены в том числе поражением опорно-двигательного аппарата: сколиозом, плоскостопием, гипермобильностью суставов, деформациями грудной клетки, арахнодактилией, спондилезом, спондилолистезом и др. [3, 4]. Примерно у ¼ молодых пациентов с пролапсом митрального клапана (ПМК), рассматриваемого в аспекте ДСТ, был диагностирован остеохондроз позвоночника с более высокими уровнями антител к коллагенам 1-го и 2-го типов [4]. Нарушения архитектоники и биохимических свойств позвоночного диска при остеохондрозе и присоединение аутосенсибилизации к продуктам его распада усугубляет деструктивно-воспалительный процесс и придает ему циклический характер [2]. Повышенное образование антител к коллагенам 1-го и 2-го типов у пациентов с ДСТ, особенно с ДСТ и остеохондрозом, также может быть обусловлено генетическими дефектами контроля продукции «костного» (1-й тип) и «хрящевого» (2-й тип) коллагенов [4]. Несмотря на то, что нарушенный метаболизм коллагена является важнейшим компонентом органных и системных диспластических изменений, патогенетическая роль регуляторов его метаболизма при остеохондрозе, сочетающемся с ДСТ, практически не изучена, отсутствуют критерии ранней диагностики остеохондроза у пациентов с ДСТ.

Известно, что деградация коллагеновых волокон происходит при наличии ключевой роли протеолитических ферментов – матриксных металлопротеиназ (MMP), включая их ингибиторы (TIMP) [5]. Есть основания полагать, что отклонения в системе MMP могут быть одной из причин раннего развития патологии позвоночника у этой категории больных.

Целью исследования было определить роль MMP1, MMP9 и TIMP1 в диагностике остеохондроза позвоночника у молодых пациентов с ДСТ.

МАТЕРИАЛ И МЕТОДЫ

Обследованы 82 пациента (64 мужчины, 18 женщин, средний возраст – 21,96±4,47 года) с ДСТ. Критерием включения в исследование являлась ДСТ у пациентов 18–35 лет, подписавших информированное согласие на участие в исследовании. Критерии невключения в исследование: наследственные синдромы (Марфана, Элерса–Данло и др.); хронические соматические заболевания, в том числе сердечно-сосудистые, системные заболевания с суставно-мышечным синдромом; острые или обострения хронических воспалительных и (или) инфекционных заболеваний в течение последних 3 мес; оперативное вмешательство в течение последних 2 мес; злокачественные заболевания; травматическое повреждение позвоночника.

ДСТ устанавливали в соответствии с критериями российских рекомендаций [6]. Фенотип пациентов формировали астенический тип конституции (51,22%), долихостеномелия (30,49%), арахнодактилия (21,95%), воронкообразная деформация грудной клетки I степени (15,85%), сколиоз грудного отдела позвоночника I–II степени (41,46%), гипермобильность суставов (15,85%), повышенная растяжимость кожи (2,44%), тонкая, легко ранимая кожа (1,22%), атрофические стрии (4,88%), паховые грыжи (2,44%), продольное плоскостопие I–II степени (30,49%), аномалии формы желчного пузыря (2,44%), ПМК I–II степени (100%), аневризма межпредсердной перегородки (17,07%), открытое овальное окно (15,85%), аномально расположенные хорды (97,56%), пролапс трикуспидального клапана (1,22%). Были определены следующие диспластические синдромы и фенотипы: первичный миксоматозный ПМК (n=14), первичный семейный ПМК (n=14), спорадический синдром ПМК (n=49), неклассифицируемый фенотип (n=1), повышенная диспластическая стигматизация (n=4). Подобная частота выявления диспластических синдромов и фенотипов, вероятно, обусловлена отбором пациентов на базе поликлинического отделения кардиологического диспансера.

В 72 (89%) случаях ДСТ отмечены многочисленные и разнообразные жалобы преимущественно астеновегетативного характера. При анализе медицинской документации у 10 (12,19%) пациентов диагностирован остеохондроз грудного и (или) поясничного отделов позвоночника, не осложненный межпозвоночными грыжами, протрузиями, характеризующийся частотой обострения 1–2 раза в год и умеренным болевым синдромом. Пациенты ощущали сдавление, дискомфорт в грудном и (или) поясничном отделах позвоночника, напряженность мышц спины; при паравертебральной пальпации у них были отмечены болевые точки в грудном и (или) поясничном отделах позвоночника.

С учетом присутствия симптомов остеохондроза были сформированы 2 группы ДСТ: 1-я (n=10; 8 мужчин, 2 женщины; средний возраст – 24,4±6,8 года) – с остеохондрозом и 2-я (n=72; 56 мужчин, 16 женщин; средний возраст – 21,63±4,0 года) – без такового. Контрольную группу составили 15 здоровых людей (10 мужчин, 5 женщин; средний возраст – 21,80±0,75 года) без признаков ДСТ и остеохондроза. В сравниваемых группах отсутствовали профессиональные и физические перегрузки позвоночника.

Проводили иммуноферментный анализ сывороточных уровней MMP1, MMP9 и TIMP1 (BioChemMak, Китай).

Статистическая обработка данных осуществлялась с помощью программы IBM SPSS Statistics (версия 21 для Windows). В зависимости от типа распределения показатели MMP1 представлены как медиана и интерквартильные интервалы (Me (Q_{25}; Q_{75}), MMP9

и TIMP1 – в виде среднего ± стандартного отклонения (M±SD). При сравнении количественных данных с нормальным распределением в 3 выборках использовали однофакторный дисперсионный анализ с поправкой Bonferroni. При распределении, отличном от нормального, в 3 независимых выборках применяли критерий Крускала–Уоллиса, в 2 независимых выборках – критерий Манна–Уитни, при сравнении категоризированных независимых переменных – критерий χ^2 (Pearson chi-square) с поправкой на непрерывность. С помощью ROC-анализа устанавливали критериальные значения. Различия считались значимыми при величине p<0,05.

Показатели системы ММР у пациентов с ДСТ в зависимости от наличия остеохондроза и у здоровых людей (Me (Q_{25}; Q_{75}), M±SD)

Показатель	ДСТ с остеохондрозом (n=10)	ДСТ без остеохондроза (n=72)	Здоровые (n=15)
MMP1, нг/мл	3,28 (2,39; 5,42)*,#	1,90 (1,16; 3,38)	1,34 (1,18; 1,38)
MMP9, нг/мл	801,20±264,24*	831,53±309,87*	385,87±43,34
TIMP1, нг/мл	618,80±288,09	614,99±282,43	710,80±199,24
MMP1/TIMP1	0,006 (0,004; 0,013)*	0,003 (0,002; 0,010)*	0,002 (0,001; 0,002)
MMP9/TIMP1	1,56 (0,83; 2,09)*	1,35 (1,04; 1,95)*	0,53 (0,42; 0,65)

Примечание. * – p<0,05 в сравнении со здоровыми; # – p<0,05 в сравнении с ДСТ без остеохондроза.

РЕЗУЛЬТАТЫ И ОБСУЖДЕНИЕ

В фенотипе больных ДСТ и остеохондрозом позвоночника была выше, чем у пациентов с ДСТ без остеохондроза, частота выявления астенического типа конституции (соответственно 100 и 44,44%; χ^2=8,74; p=0,004) и костно-суставных дисплазий (100 и 54,17%; χ^2=5,88; p=0,015). Существенно, что если в общей группе ДСТ остеохондроз регистрировался в 12,19% наблюдений, то в случаях ДСТ с астеническим типом конституции и костно-суставными дисплазиями – в 2 раза чаще (24,41%).

Проведена сравнительная оценка изучаемых показателей системы ММР с учетом наличия остеохондроза (см. таблицу).

Анализ показал, что в случаях ДСТ с остеохондрозом сывороточный уровень MMP1 превышал соответствующие показатели как у здоровых, так и у пациентов с ДСТ без остеохондроза. Значения MMP9, MMP1/TIMP1, MMP9/TIMP1 у пациентов с ДСТ были увеличены вне зависимости от наличия остеохондроза. Концентрация TIMP1 в сыворотке крови в случаях ДСТ достоверно не отличалась от контрольных значений.

Известно, что характерной особенностью MMP1 является способность разрушать тройную спираль цепи коллагена 2-го типа («хрящевого»). Активный протеолиз этого коллагена значительно снижает эластичность и упругость хряща, что и является одним из самых ранних изменений при его дегенерации [7, 8]. Максимальный уровень MMP1 у молодых пациентов с ДСТ и остеохондрозом вполне закономерен при наличии сведений о связи MMP1 с деструкцией матричного коллагена в начальных стадиях патогенеза остеоартроза [8, 9]. Увеличенные показатели MMP9, MMP1/TIMP1, MMP9/TIMP1 у пациентов с ДСТ независимо от наличия остеохондроза могут свидетельствовать об их патогенетической роли преимущественно при системной соединительнотканной дисплазии.

Для определения критериального значения MMP1 в отношении выявления остеохондроза при ДСТ был проведен ROC-анализ (см. рисунок).

Площадь под кривой, равная 0,72, свидетельствует о хорошем качестве модели (p=0,023). Таблица координат ROC-кривой позволила избрать сочетание чувствительности – 0,800 (80%) и 1-специфичности – 0,319 (специфичность 0,681 или 68,10%), определившее точку отсечения, – 2,71 нг/мл.

Для улучшения межлабораторной сопоставимости результатов анализа при использовании различных тест-систем мы перевели полученное значение MMP1 (≥2,71 нг/мл) в уровень, соответствующий верхней границе нормы, за которую принимали полученные у здоровых людей значения >97,5-й процентили (в нашем исследовании – 1,96 нг/мл). Следовательно, уровень MMP1≥2,71 нг/мл соответствовал

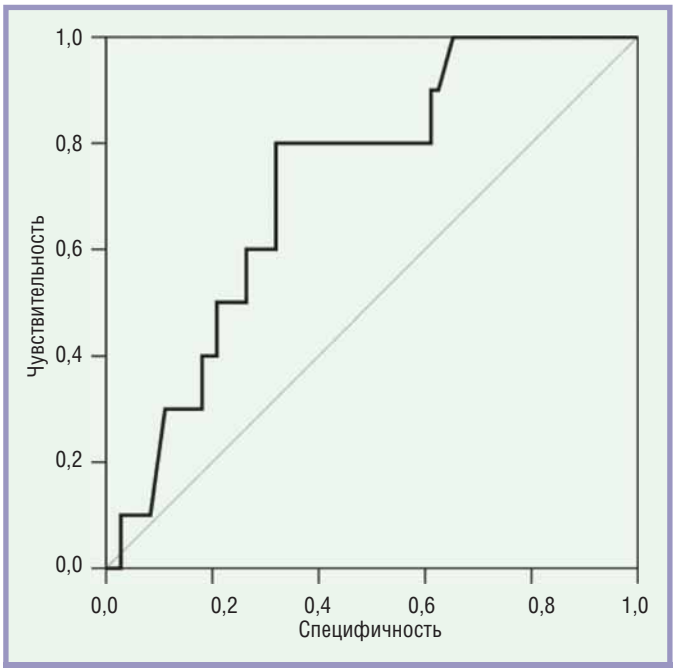

ROC-кривая диагностической способности MMP1 в отношении остеохондроза при ДСТ

повышению более чем в 1,38 раза относительно верхней границы нормы и может использоваться для определения показаний к лучевой диагностике остеохондроза при ДСТ.

Ранее сообщалось о диагностической значимости при обострении остеохондроза позвоночника С-реактивного белка в диапазоне 3–7 мг/л [10]. Отметим, что в нашем исследовании показатель ММР1 обладал диагностической значимостью вне обострения остеохондроза, что выгодно отличает его от воспалительных маркеров.

У молодых пациентов с ДСТ, в фенотипе которых присутствует сочетание астенического типа конституции с костно-суставными дисплазиями, в 24,41% случаев выявляется остеохондроз грудного и (или) поясничного отделов позвоночника. При этом концентрация ММР1, более чем в 1,38 раза превышающая норму, информативна в отношении раннего выявления остеохондроза. Полученные данные позволяют осуществлять более рациональный подход к диагностике и разработке индивидуализированной программы комплексного лечения и реабилитации патологии у данной категории пациентов.

* * *

Авторы заявляют об отсутствии конфликта интересов.

Литература/Reference

1. Орлов М.А., Дорфман И.П., Орлова Е.А. Остеохондроз позвоночника: спорные и нерешенные вопросы диагностики, лечения, реабилитации // Рус. мед. журн. – 2015; 28: 1669–72 [Orlov M.A., Dorfman I.P., Orlova E.A. Osteokhondroz pozvonochnika: spornye i nereshennye voprosy diagnostiki, lecheniya, reabilitatsii // Rus. med. zhurn. – 2015; 28: 1669–72 (in Russ.)].
2. Сороковиков В.А., Кошкарева З.В., Скляренко О.В. Остеохондроз: некоторые аспекты состояния вопроса // Сиб. мед. журн. (Иркутск). – 2016; 2: 22–7 [Sorokovikov V.A., Koshkareva Z.V., Sklyarenko O.V. Osteochondrosis: some aspects of the problem // Sib. med. zhurn. (Irkutsk). – 2016; 2: 22–7 (in Russ.)].
3. Клинические рекомендации Российского научного медицинского общества терапевтов по диагностике, лечению и реабилитации пациентов с дисплазиями соединительной ткани (1-й пересм.) // Мед. вестн. Северного Кавказа. – 2018; 13 (1.2): 137–209 [Guidelines of the russian scientific medical society of internal medicine on the diagnosis, treatment and rehabilitation of patients with the connective tissue dysplasia (First edition) // Med. vestn. Severnogo Kavkaza. – 2018; 13 (1.2): 137–209 (in Russ.)]. https://doi.org/10.14300/mnnc.2018.13037.
4. Гладких Н.Н. Пролапс митрального клапана: клинико-патогенетический анализ с позиции дисплазии соединительной ткани. Автореф. дис. … д-ра мед. наук. Ставрополь, 2009; 40 с. [Gladkikh N.N. Prolaps mitral'nogo klapana: kliniko-patogeneticheskii analiz s pozitsii displazii soedinitel'noi tkani. Avtoref. dis. … d-ra med. nauk. Stavropol', 2009; 40 s. (in Russ.)].
5. Amar S., Smith L., Fields G. Matrix metalloproteinase collagenolysis in health and disease // Biochim. Biophys. Acta. – 2017; 1874 (11): 1940–51.
6. Наследственные нарушения соединительной ткани в кардиологии. Диагностика и лечение. Российские рекомендации (I пересм.) // Рос. кардиол. журн. – 2013; 1: 1–32 [Nasledstvennye narusheniya soedinitel'noi tkani v kardiologii. Diagnostika i lechenie. Rossiiskie rekomendatsii (I peresm.) // Russian Journal of Cardiology. – 2013; 1: 5–32 (in Russ.)]. https://doi.org/10.15829/1560-4071-2013-1s1-5-32.
7. Рогова Л.Н., Липов Д.С. Роль матриксных металлопротеиназ в патогенезе остеоартроза (обзор литературы) // Волгоградский научно-медицинский журнал. – 2018; 1: 12–5 [Rogova L.N., Lipov D.S. The role of matrix metalloproteinases in the pathogenesis of osteoarthrost // Volgogradskii nauchno-meditsinskii zhurnal. – 2018; 1: 12–5 (in Russ.)].
8. Zeng G., Chen A., Li W. et al. High MMP-1, MMP-2, and MMP-9 protein levels in osteoarthritis // Genet. Mol. Res. – 2015; 14: 14811–22.
9. Демин С.А., Маланин Д.А., Рогова Л.Н. и др. Металлопротеиназы 1 и 13 как маркеры деструктивно-пролиферативного процесса суставного хряща при экспериментальном остеоартрозе // Вестник ВолГМУ. – 2017; 1: 69–73 [Demkin S.A., Malanin D.A., Rogova L.N. et al. Metalloproteinases 1 and 13 as markers of destructive and proliferative processes in the articular cartilage in experimental osteoarthritis // Vestnik VolGMU. – 2017; 1: 69–73 (in Russ.)].
10. Пащенко В.Н., Гирин С.В. Диагностическая роль С-реактивного белка в современной клинической практике // Биол. терапия. – 2010; 1: 10–4 [Pashchenko V.N., Girin S.V. Diagnosticheskaya rol' S-reaktivnogo belka v sovremennoi klinicheskoi praktike // Biol. terapiya. – 2010; 1: 10–4 (in Russ.)].

MATRIX METALLOPROTEINASES IN THE EARLY DIAGNOSIS OF SPINAL OSTEOCHONDROSIS IN CONGENITAL CONNECTIVE TISSUE DYSPLASIA

*Associate Professor **N. Gladkikh**, MD; Professor **A. Yagoda**, MD; **M. Dzhazaeva***
Stavropol State Medical University

Matrix metalloproteinases 1 and 9 and tissue inhibitor of matrix metalloproteinase-1 were investigated in patients with connective tissue dysplasia and osteochondrosis. The significance of matrix metalloproteinase-1 in the diagnosis of osteochondrosis was defined in young patients with connective tissue dysplasia.

Key words: *matrix metalloproteinase-1, matrix metalloproteinase-9, tissue inhibitor of matrix metalloproteinases-1, connective tissue dysplasia, osteochondrosis.*

For citation: *Gladkikh N., Yagoda A., Dzhazaeva M. Matrix metalloproteinases in the early diagnosis of spinal osteochondrosis in congenital connective tissue dysplasia // Vrach. – 2019; 30 (3): 21–24. https://doi.org/10.29296/25877305-2019-03-04*