https://doi.org/10.29296/25877305-2019-02-01

Первый в России опыт применения GLE/PIB для лечения HCV-инфекции генотипа 3а с криоглобулинемией и сопутствующей HBV-инфекцией у пациента с ХБП С5д, леченного гемодиализом и ожидавшего трансплантацию почки

Д. Сулима[1, 2], доктор медицинских наук,
Д. Лиознов[1, 3], доктор медицинских наук, профессор,
А. Яковлев[4, 5], доктор медицинских наук, профессор,
А. Смирнов[1], доктор медицинских наук, профессор,
В. Ларионов[6], **А. Бацких**[1],
В. Корягин[2], кандидат медицинских наук,
О. Горчакова[1], кандидат медицинских наук,
Е. Алексеева[1], кандидат медицинских наук,
Э. Волков[4], **Д. Попов**[7], **А. Васильев**[1], кандидат медицинских наук,
Е. Костерева[1], **Р. Голубев**[1]
[1]Первый Санкт-Петербургский государственный медицинский университет им. акад. И.П. Павлова; [2]ООО «Лечебно-консультативный стоматологический центр «Эксклюзив» (многопрофильная медицинская клиника ЭКСКЛЮЗИВ)», Санкт-Петербург; [3]Научно-исследовательский институт гриппа, Санкт-Петербург; [4]Санкт-Петербургский государственный университет; [5]Клиническая инфекционная больница им. С.П. Боткина, Санкт-Петербург; [6]Научный медицинский исследовательский центр им. В.А. Алмазова, Санкт-Петербург; [7]ЗАО «Плазмофильтр», Санкт-Петербург
E-mail: vsevolod.larionov@gmail.com

Представлен первый в России случай успешного применения 8-недельного курса оригинальной безинтерфероновой комбинации ингибитора NS3/4A-протеазы III поколения glecaprevir/GLE и ингибитора NS5A-репликазы II поколения pibrentasvir/PIB в реальной клинической практике для лечения HCV-инфекции генотипа 3а с полным криоглобулинемическим синдромом и сопутствующей HBV-инфекцией у пациента с хронической болезнью почек С5д, получавшего лечение методом хронического гемодиализа после плановой двусторонней нефрэктомии по поводу поликистоза и ожидавшего пересадку донорской почки.

Ключевые слова: нефрология, HCV-инфекция, 3а генотип HCV, безинтерфероновая терапия, реальная клиническая практика, glecaprevir/pibrentasvir, GLE/PIB, смешанная криоглобулинемия, сопутствующая HBV-инфекция, хроническая болезнь почек, трансплантация почки, нежелательное явление, кожный зуд, устойчивый вирусологический ответ, полный иммунологический ответ.

Для цитирования: Сулима Д., Лиознов Д., Яковлев А. и др. Первый в России опыт применения GLE/PIB для лечения HCV-инфекции генотипа 3а с криоглобулинемией и сопутствующей HBV-инфекцией у пациента с ХБП С5д, леченного гемодиализом и ожидавшего трансплантацию почки // Врач. – 2019; 30 (2): 3–13. https://doi.org/10.29296/25877305-2019-02-01

Безопасная и эффективная противовирусная безинтерфероновая терапия (БТ) препаратами прямого противовирусного действия (ППРД) у пациентов с репликативным вариантом хронической HCV-инфекции находит в России все более широкое применение в реальной клинической практике. Различные пангенотипные молекулы-ингибиторы и их комбинации в составе ППРД для БТ специфично ингибируют 3 белка-мишени вируса HCV (NS3/4A-сериновую протеазу, NS5A-репликазу и NS5B-РНК-полимеразу), которые ответственны за наиболее важные этапы в цикле репликации HCV любого из 6 основных генотипов.

В соответствии с рекомендациями AASLD (2018) и EASL (2018) длительность курсов ППРД-терапии при применении 3 самых современных пангенотипных режимов – SOF/VEL, GLE/PIB и SOF/VEL/VOX – может составлять 8 нед для GLE/PIB, 12 нед – для SOF/VEL, GLE/PIB и SOF/VEL/VOX или 16 нед – для GLE/PIB в зависимости от сочетания 3 факторов – гено-/субтипа HCV; наличия/отсутствия у пациента цирроза печени (ЦП)/Child-A (компенсированного ЦП класса Child-A) и наличия/отсутствия у пациента опыта неудачной противовирусной терапии в режимах, содержавших тот или иной ингибитор NS3/4A-сериновой протеазы I и II поколений (телапревир, боцепревир, симепревир, паритапревир, асунапревир), ингибитор NS5B-РНК-полимеразы (софосбувир) и ингибитор NS5A-репликазы I поколения (омбитасвир, даклатасвир, ледипасвир).

Перед нами встала задача провести в реальной клинической практике перед пересадкой донорской почки курс ППРД-терапии HCV-инфекции генотипа 3а, чтобы достичь устойчивого вирусологического ответа (УВО), минимизировать риск реинфицирования трансплантата и, возможно, получить иммунологический ответ у находившегося на листе ожидания трудного диализного пациента с хронической болезнью почек (ХБП) С5д, перенесшего плановую двустороннюю нефрэктомию по поводу поликистоза обеих почек. Дополнительными отличительными клиническими особенностями данного пациента являлись полный криоглобулинемический синдром в виде сочетания HCV-ассоциированной смешанной криоглобулинемии и криоглобулинемического васкулита сосудов кожи нижних конечностей, сопутствующей HBV-инфекции с интегративным маркерным профилем (DNA HBV$^-$, HBsAg$^-$, anti-HBc$^+$, anti-HBs$^+$, anti-HBe$^+$) и невозможностью применения (ввиду почечного пути экскреции софосбувира) единственно доступного на тот момент в России для лечения HCV-инфекции 3-го генотипа безинтерферонового режима SOF + DCV (софосбувир + даклатасвир).

Как известно, со второй половины 2017 г. в качестве одного из самых эффективных режимов ППРД БТ рассматривают оригинальную пангенотипную комбинацию глекапревир/пибрентасвир. В 1 таблетке GLE/

PIB одновременно представлены сразу 2 ингибитора в фиксированных дозах – глекапревир 100 мг (ингибитор белка-фермента NS3/4A-сериновой протеазы III поколения) и пибрентасвир 40 мг (ингибитор белка-фермента NS5A-репликазы II поколения). У «наивных» пациентов без ЦП рекомендованная длительность курса лечения в режиме GLE/PIB составляет всего 8 нед вне зависимости от генотипа HCV. Метаболизм *in vivo* молекул-ингибиторов глекапревир и пибрентасвир уникален ввиду практически полного отсутствия почечной экскреции, что позволяет применять комбинацию GLE/PIB у тяжелых пациентов с терминальной стадией ХБП и критически низким уровнем скорости клубочковой фильтрации (СКФ), в том числе у больных, получающих лечение методом гемодиализа (ГД) и находящихся на листе ожидания трансплантации почки, а также у реципиентов донорской почки.

Прежде чем принять окончательное решение о начале терапии GLE/PIB у конкретного пациента, нами через тематические ресурсы PubMed и MedLine был выполнен поиск опубликованных в период с января 2017 г. инструкций и печатных работ, содержавших рекомендации и отражавших результаты применения режима GLE/PIB с целью лечения HCV-инфекции у пациентов с терминальной стадией ХБП, которые получали лечение методом хронического ГД и (или) находились на листе ожидания трансплантации донорской почки, а также с сопутствующей HBV-инфекцией. В процессе поиска были изучены базы данных статей на английском языке, содержавших следующие ключевые тематические термины: HCV infection (HCV-инфекция), HCV Genotype 3 (3-й генотип HCV), GLE/PIB, glecaprevir/pibrentasvir (глекапревир/пибрентасвир), Chronic Kidney Disease (ХБП), Chronic Renal Failure (хроническая почечная недостаточность – ХПН), Dialysis, Hemodialysis (диализ, ГД), Renal Transplantation (пересадка почки), Adverse Event (неблагоприятное событие, нежелательное явление – НЯ), Pruritus (кожный зуд), Reactivation HBV (реактивация HBV).

ОБЗОР ЛИТЕРАТУРЫ

В августе 2017 г. Управление по санитарному надзору за качеством пищевых продуктов и медикаментов США (US FDA) утвердило использование новой комбинации 2 оригинальных ингибиторов – glecaprevir 100 мг (ингибитор NS3/4A-сериновой протеазы) и pibrentasvir 40 мг (ингибитор NS5A-репликазы) – для лечения HCV-инфекции 1–6-го генотипов у пациентов в возрасте старше 18 лет, включая пациентов с ЦП/Child-A и ХБП, которые с целью замещения почечной функции получают лечение методом хронического ГД. Режим GLE/PIB одобрен также для повторного лечения взрослых пациентов с рецидивом или «прорывом» виремии RNA HCV, которые ранее уже получали безинтерфероновый режим, содержавший тот или иной ингибитор репликазы NS5A или ингибитор протеазы NS3/4A, но не оба одновременно. Эффективность режима GLE/PIB оценивали в ходе многочисленных клинических испытаний, в которых принимали участие 2300 взрослых пациентов с 1–6-м генотипами HCV-инфекции без ЦП и с ЦП/Child-A. Согласно результатам испытаний, у 92–100% пациентов, получавших режим GLE/PIB в течение 8, 12 или 16 нед, через 12 нед после окончания лечения был достигнут УВО в виде неопределяемого уровня RNA HCV в плазме крови, что, по мнению экспертов FDA, можно рассматривать как свидетельство полного излечения HCV-инфекции. Продолжительность курса лечения GLE/PIB варьирует в зависимости от генотипа HCV, стадии печеночного фиброза и опыта предыдущего лечения с помощью ПППД, особенно ингибиторов NS3/4A-сериновой протеазы и (или) ингибиторов NS5A-репликазы. Режим GLE/PIB не рекомендован пациентам с ЦП класса Child-B и противопоказан пациентам с ЦП класса Child-C, а также пациентам, принимающим atazanavir и rifampin. Наиболее частыми НЯ при приеме GLE/PIB были головная боль, усталость и тошнота. FDA сообщает также о неуточненном риске реактивации HBV в процессе прохождения или после окончания курса лечения HCV-инфекции с помощью ПППД у части пациентов с коинфекцией HCV/HBV. Реактивация HBV в таких случаях может привести к печеночной недостаточности и даже смерти [1].

По мнению P. Kwo [2], пероральная комбинация GLE/PIB в суточной дозе 300/120 мг у 449 наблюдавшихся «наивных» пациентов с HCV-инфекцией 1–6-го генотипов без ЦП, которые не имели опыта БТ ингибиторами NS3/4A и (или) NS5A, хорошо переносилась, была безопасной и эффективной. Значительные отклонения лабораторных показателей от нормы были редкими. Показатель УВО после 8 или 12 нед курса лечения зафиксирован в 92–100% случаев [2].

Результаты анализа 9 больших клинических испытаний с участием >2000 пациентов с HCV-инфекцией всех 6 основных генотипов без ЦП представили M. Puoti и соавт. [3]. Пациенты были как «наивными», так и с неудачным опытом терапии пегилированным интерфероном и рибавирином в сочетании с софосбувиром или без него и получали 8- или 12-недельный курс GLE/PIB. Авторы отмечают, что вне зависимости от исходных клинических характеристик и генотипа HCV итоговый показатель УВО12 после 8 нед курса GLE/PIB у «наивных» пациентов составил 98%; 4 дополнительные недели лечения не повышали показатель УВО12. Поэтому именно 8-недельный курс терапии glecaprevir/pibrentasvir рекомендован в качестве оптимального срока лечения для «наивных» пациентов с HCV-инфекцией любого генотипа без ЦП и опыта лечения ингибиторами NS3/4A и (или) NS5A.

X. Forns и соавт. [4] рассказали о результатах исследования EXPEDITION-1, в котором участвовали в общей сложности 146 взрослых пациентов с HCV-

инфекцией всех генотипов (кроме 3-го) и компенсированным ЦП из разных стран Европы и Северной Америки. Пациенты были как «наивными», так и с неудачным опытом терапии на основе пегилированного интерферона и рибавирина в сочетании с софосбувиром или без него. Итоговый показатель УВО12 составил 99%, лечение было безопасным и хорошо переносилось, не было зарегистрировано ни одного случая декомпенсации ЦП или досрочного прекращения терапии вследствие развития НЯ [4].

Об интересных результатах большого проспективного обсервационного исследования, в котором участвовали 1208 «наивных» пациентов с HCV-инфекцией 1-го и 3-го генотипов, сообщают S. Zeuzem и соавт. в обзорной статье [5]. Все наблюдавшиеся пациенты были без ЦП и получали GLE/PIB в течение 8 или 12 нед. Были достигнуты высокие – 99,1 и 99,7% – показатели УВО12 соответственно при 8- и 12-недельном курсе лечения. Терапия хорошо переносилась, серьезные НЯ были редкими и являлись причиной досрочного прекращения лечения всего у 1% больных [5].

F. Poordad и соавт. в статье [6] представили результаты рандомизированного клинического исследования MAGELLAN-1, в котором оценивали эффективность режима GLE/PIB при лечении 97 трудных пациентов с HCV-инфекцией 1-го и 4-го генотипов, неудачным опытом БТ и ограниченными возможностями повторного противовирусного лечения. В исследование включали «пациентов-неудачников» без ЦП и с ЦП/Child-A, у которых ранее был зафиксирован рецидив виремии RNA HCV или «прорыв» виремии RNA HCV соответственно после лечения или во время лечения тем или иным ингибитором протеазы NS3/4A и (или) ингибитором репликазы NS5A. Показатель УВО12 при повторном лечении виремии RNA HCV с помощью 12-недельного курса GLE/PIB составил 89%, а при 16-недельном курсе – 91%. Терапия была безопасной и хорошо переносилась. Дополнительное назначение RBV (рибавирина) не повышало эффективность лечения [6].

В работе [7] D. Wyles и соавт. сообщают о результатах клинического исследования SURVEYOR-II, в котором оценивали эффективность применения нового режима GLE/PIB у 131 трудного пациента с ограниченными возможностями лечения. В исследование включали пациентов только с 3-м генотипом HCV, которые имели отягощающие факторы – неудачный опыт ПППД-терапии в анамнезе и (или) ЦП/Child-A. Авторы констатируют, что 12- и 16-недельные режимы GLE/PIB без рибавирина обеспечивали высокие показатели УВО12 на уровне не ниже 91%. Режим лечения GLE/PIB показал безопасность и хорошую переносимость, случаев декомпенсации ЦП или досрочного прекращения терапии ввиду развития НЯ не зафиксировано.

H. Toyoda и соавт. в исследованиях CERTAIN-1 и CERTAIN-2 оценивали эффективность, безопасность и переносимость соответственно 12- и 8-недельных курсов GLE/PIB в общей сложности у 108 японских пациентов с HCV-инфекцией 2-го генотипа, включая 18 пациентов с ЦП/Child-A (CERTAIN-1, курс лечения – 12 нед) и 90 пациентов без ЦП (CERTAIN-2, курс лечения – 8 нед). Авторы приводят результаты собственных наблюдений в оригинальной работе [8] и констатируют безопасность, хорошую переносимость и высокую эффективность режима GLE/PIB. Итоговый показатель УВО12 у 90 пациентов без ЦП составил 97,8%, а у 18 пациентов с ЦП/Child-A достиг 100% [8].

Интересные результаты сразу нескольких больших клинических испытаний – ENDURANCE-2, ENDURANCE-4 и SURVEYOR-II, в которых оценивали эффективность и безопасность нового пангенотипного режима GLE/PIB у пациентов с HCV-инфекцией 2, 4, 5-го и 6-го генотипов без ЦП представили T. Asselah и соавт. [9]. Авторы приводят сведения о 568 пациентах. Режим GLE/PIB назначали курсами по 8 или 12 нед и получили следующие результаты: после 8 нед лечения у больных со 2-м генотипом HCV показатель УВО12 составил 98%, в то время как у больных с 4, 5-м и 6-м генотипами HCV – в среднем 93%. У пациентов, которые получали 12-недельный курс GLE/PIB, показатель УВО12 составил 99,5% при 2-м генотипе HCV и 99% – при 4, 5-м и 6-м генотипах. Распространенность и тяжесть НЯ у больных, получавших GLE/PIB, были такими же, как у пациентов, получавших плацебо. Профиль безопасности 12-недельного курса лечения не отличался от профиля безопасности 8-недельного курса терапии [9].

Говоря о безопасности применения режима GLE/PIB у пациентов с прогрессирующей почечной недостаточностью, A. Abutaleb и соавт. в работе [10] указывают, что пангенотипная комбинация GLE/PIB в фиксированной суточной дозе 300/120 мг безопасна и разрешена к применению у трудных пациентов с прогрессирующей почечной недостаточностью при ХБП, ЦП/Child-A и сопутствующей ВИЧ-инфекции. У «наивных» пациентов без ЦП и с любым генотипом HCV, которые не имеют опыта противовирусной терапии тем или иным ингибитором протеазы NS3/4A и (или) ингибитором репликазы NS5A, длительность курса терапии GLE/PIB может быть сокращена до 8 нед [10].

H. Kumada и соавт. [11] представили результаты наблюдения 3 групп трудных для лечения японских пациентов (n=57) в структуре III фазы открытого многоцентрового исследования CERTAIN-1. В 1-ю группу вошли 33 «пациента-неудачника» с 1-м и 2-м генотипами HCV (включая 4 пациентов с ЦП/Child-A), которые ранее уже получали тот или иной режим ПППД-терапии, но не достигли УВО; во 2-ю группу – 12 «наивных» пациентов с 1-м и 2-м генотипами HCV, ХБП и прогрессирующей почечной недостаточностью с показателем СКФ<30 мл/мин/1,73м^2 (включая 2 пациентов с ЦП/Child-A); в 3-ю – 12 «наивных» пациентов с 3-м генотипом HCV (включая 2 пациентов с ЦП/Child-A). В

соответствии с дизайном исследования, пациенты из 2-й группы без ЦП получали режим GLE/PIB в течение 8 нед; все остальные больные получали лечение в течение 12 нед. УВО12 был зарегистрирован у 31 (93,9%) из 33 пациентов 1-й группы, у всех 12 пациентов 2-й группы и у 10 (83,3%) из 12 пациентов 3-й группы. У всех 57 пациентов имело место всего 1 серьезное НЯ (перегрузка жидкостью, не связанная с приемом GLE/PIB) у больного, который получал лечение методом хронического ГД. Авторы констатируют высокие показатели УВО12, безопасность и хорошую переносимость режима GLE/PIB у «трудных» японских пациентов с HCV-инфекцией и ограниченными возможностями противовирусного лечения, включая больных с прогрессирующей почечной недостаточностью [11].

В статье [12] E. Gane и соавт. доводят до сведения читателей результаты применения комбинации ингибитора протеазы NS3/4A III поколения glecaprevir и ингибитора репликазы NS5A II поколения pibrentasvir в течение 12 нед у 104 взрослых больных с 1–6-м генотипами HCV, страдавших хроническим гепатитом или ЦП/Child-A и прогрессирующей почечной недостаточностью. Часть пациентов получали лечение методом хронического ГД. У всех больных были IV или V стадии ХБП и они были либо «наивными», либо с неудачным опытом лечения пегилированным интерфероном и рибавирином в сочетании с софосбувиром или без него. Из 104 пациентов, включенных в исследование, у 52% был 1-й генотип HCV-инфекции, у 16% – 2-й, у 11% – 3-й, у 19% – 4-й и у остальных 2% – 5-й и 6-й генотипы. Итоговый показатель УВО12 составил 98% (102 из 104 больных). Ни у одного больного не было «прорыва» виремии RNA HCV во время лечения или рецидива виремии RNA HCV после окончания терапии; 1 пациент преждевременно выбыл из исследования и еще один досрочно прекратил терапию на ранних сроках из-за развития тяжелого НЯ и не достиг УВО. Авторы заключают, что лечение GLE/PIB в течение 12 нед приводило к высоким показателям УВО у HCV-инфицированных пациентов всех генотипов с IV и V стадиями ХБП и прогрессирующей почечной недостаточностью, в том числе у пациентов, получавших лечение хроническим ГД [12].

Не менее интересной представляется обзорная статья D. Chute и соавт. [13]. Авторы проанализировали недавно опубликованные сообщения о результатах применения различных ПППД у HCV-инфицированных реципиентов донорской почки с виремией RNA HCV. В общей сложности эффективность БТ была оценена у 418 взрослых пациентов и оказалась на уровне 97% (406 из 418 пациентов). Пациенты получали различные ПППД-режимы, в том числе paritaprevir/ritonavir/ombitasvir + dasabuvir, elbasvir/grazoprevir, а также режим на основе ингибитора NS5B sofosbuvir. ПППД-терапия хорошо переносилась и не увеличивала риск отторжения трансплантата. Авторы обращают внимание читателей на новый режим GLE/PIB, который официально разрешен к применению даже у пациентов с тяжелой дисфункцией почечного аллотрансплантата при значении показателя СКФ<30 мл/мин/1,73м^2. В заключение авторы отмечают, что оригинальная комбинация GLE/PIB представляет собой новый пангенотипный режим, который эффективен у HCV-инфицированных реципиентов донорской почки, хорошо переносится, безопасен и не увеличивает риск отторжения трансплантата.

N. Reau и соавт. наблюдали 100 «трудных» пациентов с HCV-инфекцией всех 6 основных генотипов, которым по соответствующим медицинским показаниям была выполнена операция по пересадке печени (n=80) или почки (n=20). Медиана времени от момента трансплантации до начала ПППД-терапии составила 55 мес. Все больные на момент начала БТ получали иммуносупрессоры, имели высокую виремию RNA HCV (медиана вирусной нагрузки – 6,5 log10 МЕ/мл) и почечную дисфункцию (медиана показателя СКФ – 62,3 мл/мин/1,73м^2). Ни у одного больного не было ЦП; 34% пациентов имели неудачный опыт противовирусной терапии, в том числе с помощью ПППД. С целью лечения HCV-инфекции все пациенты получали 12-недельный режим GLE/PIB. Подробное описание исследования и его результаты авторы представили в работе [14], в которой отметили, что комбинация GLE/PIB у наблюдавшихся «трудных» пациентов в общем хорошо переносилась, была безопасной и эффективной; итоговый показатель УВО составил 98%.

M.P. Kosloski и соавт. уточняют, что glecaprevir и pibrentasvir выделяются в основном с желчью и имеют минимальную почечную элиминацию. Вне зависимости от стадии ХБП и тяжести почечной недостаточности никакой коррекции фиксированной суточной дозы GLE/PIB 300/120 мг у HCV-инфицированных больных не требуется, препарат безопасен и сохраняет эффективность. В статье [15] авторы обозначили проблему ограниченных вариантов противовирусного лечения больных с HCV-инфекцией и прогрессирующей почечной недостаточностью с показателем СКФ<30 мл/мин/1,73м^2 и представили результаты оценки характера влияния почечной недостаточности на фармакокинетику и безопасность glecaprevir и pibrentasvir у больных без HCV. В 1-ю группу вошли 38 пациентов с ХБП II–V стадий, которые не нуждались в лечении методом хронического ГД и получали фиксированные суточные дозы glecaprevir 300 мг и pibrentasvir 120 мг. Во 2-ю группу вошли 8 пациентов с ХБП II–V стадий, которые получали лечение методом хронического ГД (3 раза в неделю) и фиксированные суточные дозы glecaprevir 300 мг и pibrentasvir 120 мг (ежедневно) как во время проведения операций диализа, так и вне диализа. Регрессионные аналитические модели показали, что у больных, получавших ГД, экспозиции glecaprevir и pibrentasvir были практически сходными (разница – ≤18%), когда GLE/PIB вводили непосредственно перед ГД или

в день, свободный от диализа. Результаты данного исследования позволили рекомендовать комбинацию GLE/PIB без коррекции дозы для лечения HCV-инфекции у пациентов с прогрессирующей почечной недостаточностью, в том числе получающих лечение ГД.

Завершая краткий обзор литературы о безопасности и эффективности режима GLE/PIB при лечении HCV-инфекции у пациентов с прогрессирующей почечной недостаточностью, следует обратить внимание на статью L. Al-Rabadi и соавт. Авторы утверждают, что в эпоху новых высокоэффективных безинтерфероновых препаратов появилась возможность лечить HCV-инфекцию даже у диализных больных с ХБП, у которых невозможны терапия интерфероном и (или) пересадка почки. Эффективная ПППД БТ у таких пациентов нередко способствует стабилизации патологического процесса в почках, улучшает общее физическое состояние, состояние печени, сердечно-сосудистой системы и других органов и снижает показатели смертности. На сегодня препаратами выбора у таких больных авторы называют комбинации GLE/PIB и elbasvir/grazoprevir [16].

Наиболее полная информация о безопасности режима GLE/PIB представлена в официальной инструкции по применению GLE/PIB[1]. В инструкции приведены сведения о НЯ, которые были зарегистрированы у взрослых HCV-пациентов без ЦП или с ЦП/Child-A, участвовавших во II и III фазах 9 клинических испытаний оригинальной комбинации GLE/PIB в течение 8, 12 и 16 нед. Наиболее распространенными НЯ, которые фиксировали более чем у 5% пациентов, являлись головная боль (13%), усталость (11%) и тошнота (8%). Абсолютное большинство больных хорошо переносили режим GLE/PIB. Досрочно прекратили лечение из-за развития НЯ всего 0,1% больных. Характеристики НЯ были сопоставимы у пациентов, получавших GLE/PIB в течение 8, 12 или 16 нед, а также у пациентов без ЦП и с ЦП/Child-A [17].

У «особо трудных» HCV-пациентов с ХБП IV–V стадий и прогрессирующей почечной недостаточностью, включая «диализных», безопасность 12-недельного режима GLE/PIB оценивали в уже упомянутом исследовании EXPEDITION-4, в которое вошли 104 взрослых больных и о результатах которого сообщают E. Gane и соавт. в работе [12]. Наиболее распространенными НЯ у наблюдавшихся больных являлись кожный зуд (17%), усталость (12%), тошнота (9%), астения (7%) и головная боль (6%). У 2% пациентов лечение было досрочно прекращено ввиду развития серьезных НЯ [12].

В то же время D. Wyles и соавт. в статье [7] обращают внимание читателей на то, что не наблюдали среди 131 пациента с нормальной функцией почек ни одного с декомпенсацией ЦП и никто из больных не жаловался на кожный зуд. Из субъективно оцененных НЯ в общей сложности 22% больных отмечали усталость и 19% – головную боль. Большинство НЯ были классифицированы как умеренные и ни один больной преждевременно не прекратил принимать GLE/PIB. Авторы сообщают о 6 серьезных НЯ, при этом ни одно из них не было связано с режимом GLE/PIB. Серьезные отклонения лабораторных показателей от нормы в виде кратного повышения уровня активности аланинаминотрансферазы (АЛТ) и (или) уровня общего билирубина зарегистрированы всего у 2% больных. Тип и частота НЯ оказались сходными при 12- и 16-недельном курсе лечения GLE/PIB.

US FDA еще в 2016 г. в официальном коммюнике[2] предупредило о риске реактивации HBV (вируса гепатита В) у любого пациента с интегративной HBV-инфекцией, который приступает к лечению HCV-инфекции с применением ППППД БТ. US FDA сообщило о 24 установленных случаях реактивации HBV у пациентов с коинфекцией HCV/HBV, которые получали ППППД-терапию в 2013–2016 гг. Из 24 зарегистрированных случаев 2 закончились летально и 1 пациенту была выполнена трансплантация печени. О реактивации HBV не сообщалось как о НЯ во время клинических испытаний ППППД, потому что пациентов с сопутствующей HBV-инфекцией исключали из испытаний [18].

В целом ряде недавно опубликованных работ, например в абстракте Ozaras Resat и соавт. [19], в статьях C. Wang и соавт. [20], M. Mücke и соавт. [21] и многих других публикациях приведена информация о риске реактивации сопутствующей HBV-инфекции у пациентов с HCV во время ППППД-терапии и даже в течение 12 нед после окончания курса БТ.

Многие авторы, в том числе P. Pockros и соавт., J. Holmes и соавт. и др., также утверждают, что применение любой современной ППППД-комбинации для лечения больных с HCV-инфекцией чревато неуточненным риском реактивации сопутствующей HBV-инфекции во время лечения и даже после окончания курса ППППД-терапии [22, 23]. В этой связи US FDA (2017) упомянуло и новую ППППД-комбинацию GLE/PIB [24].

P. Belperio и соавт. в ретроспективном анализе большой выборки из 62 920 пациентов с HCV-инфекцией, получавших различные режимы ППППД-терапии, установили, что 377 пациентов на момент начала БТ имели положительные результаты тестирования плазмы крови на HBsAg и anti-HBc и лишь у 9 (2,4%) из этих 377 больных была документирована реактивация HBV-инфекции во время проведения курса ППППД-терапии. У 3 из 9 пациентов с реактивацией HBV наблюдались пиковые уровни повышения активности АЛТ. Несмотря на то, что реактивация HBV у пациентов, получающих ППППД-терапию, представляет серьезную клиническую проблему, достоверные факторы риска все еще

[1] *http://www.rxabbvie.com/pdf/mavyret_pi.pdf*

[2] *http://www.fda.gov/Drugs/DrugSafety/ucm522932.htm*

окончательно не установлены и общий риск остается неизвестным. В связи с этим авторы рекомендуют перед началом курса ПППД-терапии в обязательном порядке тестировать плазму крови всех пациентов, приступающих к лечению, на наличие DNA HBV, HBsAg, anti-HBc и anti-HBs [25].

КЛИНИЧЕСКИЙ ПРИМЕР

***Пациент О.**, 1967 г. рождения, гражданин РФ, проживающий в Санкт-Петербурге с 2008 г., наблюдался в отделении хронического ГД клиники пропедевтики внутренних болезней Первого Санкт-Петербургского государственного медицинского университета (Первый СПбГМУ) им. акад. И.П. Павлова с мая 2016 г. с диагнозом: **основное заболевание** – аутосомно-доминантная поликистозная болезнь, поликистоз печени, поджелудочной железы, почек, ХБП С5д, хронический ГД с июля 2016 г.; **осложнения** – азотемия, анемия, дизэлектролитемия, метаболический ацидоз, вторичная артериальная гипертензия; **сопутствующие заболевания и состояния:** 1) хроническая HCV-инфекция 3а генотипа, комбинированный HCV-синдром: хронический гепатит, F2 стадия фиброза; полный криоглобулинемический синдром (смешанная криоглобулинемия, криоглобулинемический васкулит сосудов кожи нижних конечностей); 2) хроническая HBV-инфекция, интегративный вариант (DNA HBV$^-$, HBsAg$^-$, HBeAg$^-$, anti-HBc$^+$, anti-HBs$^+$, anti-HBe$^+$); формирование и реконструкция (май 2016 г., октябрь 2016 г.) артериовенозной фистулы левого предплечья; состояние после левосторонней (октябрь 2016 г.) и правосторонней (январь 2017 г.) лапароскопической нефрэктомии.*

Из анамнеза известно, что антитела к HCV впервые были обнаружены в мае 2016 г. при обследовании в клинике пропедевтики внутренних болезней Первого СПбГМУ им. акад. И.П. Павлова, куда больной самостоятельно обратился в связи с плохим самочувствием, артериальной гипертензией, отеками нижних конечностей и сниженным диурезом. Кроме антител к HCV, при обследовании была выявлена высокая виремия RNA HCV (1,9 • 10^6 МЕ/мл) и верифицирован генотип 3а HCV, однако вопрос о проведении курса противовирусной терапии на тот момент не рассматривался.

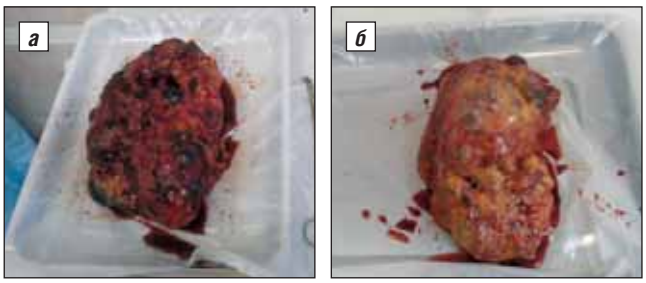

Рис. 1. Макропрепараты удаленных кистозно измененных почек; *а* – октябрь 2016 г.; *б* – январь 2017 г.

С июля 2016 г. больной начал получать лечение методом хронического ГД. Сеансы низкопоточного бикарбонатного ГД проводили 3 раза в неделю по 5 ч на капиллярных диализаторах Bellco LF21SD (мембрана – полифенилен). Переносимость мембраны удовлетворительная. Сеансы ГД протекали без осложнений, центральная гемодинамика и периферическая микроциркуляция во время процедур ГД оставались стабильными. Диализ оценивали как эффективный (KT/V-1.4 по Daugirdas-2).

С момента начала лечения методом хронического ГД больной демонстрировал заинтересованность и высокую приверженность трансплантации донорской почки. В связи с этим на этапе подготовки к трансплантации у пациента последовательно с интервалом в 3 мес были удалены обе кистозно измененные почки (рис. 1, а, б). В октябре 2016 г. была выполнена левосторонняя, в январе 2017 г. – правосторонняя лапароскопическая нефрэктомия. Обе операции закончились благополучно, послеоперационные периоды протекали без осложнений.

По состоянию на начало ноября 2017 г. пациент был полностью подготовлен к трансплантации и не имел противопоказаний для нее. Однако учитывая высокую репликативную активность HCV (концентрация RNA HCV в плазме крови варьировала в интервале от 1,9 • 10^6 до 3,3 • 10^6 МЕ/мл) и связанный с этим высокий риск HCV-инфицирования трансплантированной донорской почки, закономерно возник вопрос о проведении перед пересадкой курса анти-HCV противовирусной терапии.

Мультидисциплинарный врачебный консилиум в составе специалистов по инфекционным болезням, нефрологии, хирургии и трансплантологии, принимая во внимание наличие у больного противопоказаний для применения схем лечения на основе интерферона, рекомендовал 8-недельный курс БТ 2 новыми ингибиторами ABT-493 (INN: Glecaprevir, GLE) и ABT-530 (INN: Pibrentasvir, PIB). Выбор в пользу комбинации GLE/PIB был обусловлен невозможностью применения у данного пациента единственно доступного на тот момент в России безинтерферонового режима софосбувир + даклатасвир, учитывая преимущественно почечный путь экскреции ингибитора NS5B софосбувира. Препарат ABT-493/ABT-530 был получен по программе раннего доступа (Protocol Number C16-716; Certificate-ID: 17-004791-Z13; уникальный идентификационный номер пациента – KN-00135-01027). Информированное согласие пациента на

лечение было получено; помимо этого, рекомендованный режим БТ был одобрен этическим комитетом.

Специальная программа клинического и лабораторно-инструментального обследования пациента перед началом курса БТ включала в себя: 1) определение уровней концентрации RNA HCV в плазме крови, ультрацентрифугированной продленно-охлажденной плазме и мононуклеарных лейкоцитах периферической крови; 2) типирование генома HCV для выявления известных мутаций в регионах NS3/4A, NS5A, NS5B, которые определяют лекарственную устойчивость к специфическим ингибиторам прямого действия; 3) тестирование плазмы крови на наличие RNA HGV и маркеров HBV-инфекции (DNA HBV, HBsAg, HBeAg, анти-HBs, анти-HBc, анти-HBe); 4) тестирование плазмы крови на наличие патологических иммуноглобулинов (криоглобулинов) и антииммуноглобулиновых антител (ревматоидного фактора — РФ) с помощью метода полуколичественного выявления криоглобулинов и определения уровня активности РФ; 5) оценку системы комплемента и активности иммунокомплексного васкулита, основанную на результатах определения в плазме крови концентрации компонентов комплемента CH50, C3 и C4; 6) балльную оценку активности криоглобулинемического васкулита по шкале BVAS (Birmingham Vasculitis Assessment Score); 7) определение концентраций в плазме крови онкомаркеров альфа-фетопротеина, CA19-9 и ракового эмбрионального антигена; 8) опосредованную оценку стадии печеночного фиброза, основанную на результатах определения показателя плотности (жесткости) ткани печени с помощью метода непрямой эластометрии; 9) УЗИ орга-

Таблица 1

Лабораторная характеристика пациента непосредственно перед лечением, во время лечения и после окончания курса лечения в режиме GLE/PIB

Лабораторные показатели	Срок наблюдения (до, во время и после лечения), недели						
	0-я	1-я	2-я	4-я	6-я	8-я	20-я (8+12)
RNA HCV (плазма крови), ПЦР, количественный анализ, 10 МЕ/мл	$3{,}3 \cdot 10^6$ (3 300 000)	Н/в*	Н/в*	Н/в*	Н/в*	Н/в*	Н/в*
RNA HCV (плазма крови), ПЦР, качественный анализ, 15 МЕ/мл	RNA HCV (+) обнаружена	Отр.	Отр.	Отр.	Отр.	Отр.	Отр.
RNA HCV (ультрацентрифугированная продленно-охлажденная плазма), ПЦР, количественный анализ, 10 МЕ/мл	$2{,}95 \cdot 10^6$ (2 950 000)	Н/в*	Н/в*	Н/в*	Н/в*	Н/в*	Отр.
RNA HCV (мононуклеарные лейкоциты периферической крови), ПЦР, количественный анализ, 10 МЕ/мл	$3{,}0 \cdot 10^3$ (3000)	Н/в*	Н/в*	Н/в*	Н/в*	Н/в*	Отр.
Генные мутации в NS3/4A регионе HCV	A7T, A98T	Н/в*	Н/в*	Н/в*	Н/в*	Н/в*	Н/в*
Генные мутации в NS5A регионе HCV	A21T, S98G	Н/в*	Н/в*	Н/в*	Н/в*	Н/в*	Н/в*
Генные мутации в NS5B регионе HCV	I116V, A150V, N307G, A471G, N535K	Н/в*	Н/в*	Н/в*	Н/в*	Н/в*	Н/в*
DNA HBV (плазма крови), ПЦР, качественный анализ, 20 МЕ/мл	Отр.	Отр.	Отр.	Отр.	Отр.	Отр.	Отр.
Криоглобулины (плазма крови)	Выявлены	Н/в*	Отр.	Отр.	Отр.	Отр.	Отр.
Криокрит, %	2	Н/в*	0	0	0	0	0
РФ при 37°С, МЕ/мл (<20)	48,0	Н/в*	34,0	24,0	< 20	< 20	< 20
РФ при 4°С, МЕ/мл (<20)	47,0	Н/в*	30,0	< 20	< 20	< 20	< 20
Л., $\cdot 10^9$/л (4,0–8,8)	8,2	4,7	5,9	7,5	5,5	6,9	4,8
Тр., $\cdot 10^9$/л (150–400)	115,0	129,0	138,0	146,0	103,0	164,0	127,0
Hb, г/л (132–164)	89,0	88,0	88,0	94,0	94,0	96,0	89,0
АЛТ, Ед/л (10–40)	59,0	24,0	18,0	15,0	19,0	14,0	9,0
АСТ, Ед/л (10–42)	22,0	11,0	10,0	10,0	13,0	10,0	11,0
ГГТП, Ед/л (7–64)	31,0	26,0	22,0	21,0	21,0	21,0	22,0
ЩФ, Ед/л (30–117)	83,0	84,0	75,0	59,0	83,0	94,0	80,0
Альбумин, г/л (35–50)	37,0	36,2	Н/в*	Н/в*	Н/в*	38,1	Н/в*
Общий билирубин, мкмоль/л (3,4–20,5)	9,3	11,0	15,5	10,6	11,0	10,2	9,6
Мочевина, ммоль/л (2,5–7,3)	28,6	31,6	31,2	37,2	34,6	28,8	26,5
Креатинин, ммоль/л (0,053–0,115)	1,5	1,4	1,4	1,3	1,4	1,3	1.3
Кальций общий, ммоль/л (2,1–2,55)	2,1	2,1	2,3	2,1	Н/в*	2,1	2,1
Калий, ммоль/л (3,5–5,1)	5,3	5,7	6,0	6,2	Н/в*	6,0	5,6
Натрий, ммоль/л (135–148)	140,4	144,2	140,6	141,5	Н/в*	139,9	140,6
Фосфор неорганический, ммоль/л (0,83–1,48)	2,4	2,8	2,4	2,7	Н/в*	2,4	2,9

Примечание. Н/в* – исследование не выполняли; ПЦР – полимеразная цепная реакция.

нов брюшной полости; 10) оценку лейкоцитарной формулы, определение уровня Hb и подсчет числа тромбоцитов; 11) оценку коагуляционного потенциала крови; 12) оценку аутоиммунного статуса и скрининг маркеров системных заболеваний соединительной ткани на основании результатов определения в плазме крови антител к митохондриям, тиреопероксидазе, тиреоглобулину, тромбоцитам и ядерным антигенам; 13) расширенный биохимический анализ крови с определением уровней общего белка и альбумина, общего билирубина и его фракций, креатинина, мочевины, амилазы панкреатической, калия, натрия, холестерина, общего и ионизированного кальция, фосфора неорганического, АЛТ, аспартатаминотрансферазы (АСТ), гамма-глутамилтранспептидазы (ГГТП), щелочной фосфатазы (ЩФ); 14) оценку гормонального и метаболического статуса, основанную на результатах определения концентрации в плазме крови тиреотропного гормона, Т3 (общего трийодтиронина), Т4 (общего тироксина), уровней глюкозы и инсулина и вычисления индекса инсулинорезистентности.

При обследовании пациента в плазме крови был определен высокий уровень вирусной нагрузки RNA HCV ($3,3 \cdot 10^6$ МЕ/мл) и обнаружены специфичные анти-HBc, анти-HBs и анти-HBe антитела при одновременном отсутствии DNA HBV, HBsAg, HBeAg и RNA HGV. Интересно отметить, что уровень вирусной нагрузки RNA HCV в мононуклеарных лейкоцитах периферической крови составил всего $3,0 \cdot 10^3$ МЕ/ма (табл. 1) и был достоверно ниже концентрации RNA HCV в плазме крови ($3,3 \cdot 10^6$ МЕ/мл). УЗИ органов брюшной полости показало наличие множественных крупных кист в паренхиме печени и поджелудочной железы при отсутствии признаков портальной гипертензии. Средний показатель плотности (жесткости) ткани печени составил 8,0 кПа, что позволило опосредованно оценить стадию печеночного фиброза как F2 по шкале METAVIR. При типировании генома HCV методом автоматического секвенирования во всех 3 регионах – NS3/4A, NS5A и NS5B – были выявлены неизвестные ранее мутации: соответственно A7T, A98T (в регионе NS3/4A), A21T, S98G (в регионе NS5A), I116V, A150V, N307G, A471G, N535K (в регионе NS5B) с неизвестным характером влияния на чувствительность к специфическим ингибиторам прямого действия. При проведении первичного иммунологического скрининга в плазме крови были определены не только патологические иммуноглобулины (криокрит – 2%), но и антиимуноглобулиновые антитела (уровень активности РФ – 48 МЕ/мл), что послужило основанием для диагностики смешанной криоглобулинемии, ассоциированной с HCV.

Таким образом, в дополнение ко всему при углубленном обследовании у больного были диагностированы HCV-ассоциированная смешанная криоглобулинемия и сопутствующая HBV-инфекция. Клиническая картина HCV-ассоциированной смешанной криоглобулинемии была представлена классической триадой Meltzer и включала в себя характерную пурпуру на коже нижних конечностей (рис. 2, а, б), многолетнюю усталость (анамнез, жалобы) и артралгии (анамнез, жалобы).

Триада Meltzer свидетельствовала о наличии у пациента иммунокомплексного криоглобулинемического васкулита, активность которого перед началом курса лечения была оценена в 33 балла по шкале BVAS (Birmingham Vasculitis Assessment Score, версия 3.0).

Сопутствующая HBV-инфекция подтверждалась маркерным профилем DNA HBV^-, $HBsAg^-$, $HBeAg^-$, anti-HBc^+, anti-HBs^+, anti-HBe^+. Соответствующий серологический профиль свидетельствовал об отсутствии в момент обследования репликативной активности вируса HBV, позволял опосредованно прогнозировать низкую вероятность реактивации HBV и предопределял конкретный алгоритм лабораторного контроля HBV-инфекции во время проведения курса БТ и в течение еще 12 нед после окончания курса лечения (рис. 3).

Наиболее важные результаты лабораторного обследования пациента в разные периоды наблюдения (непосредственно перед началом курса лечения, во время 8-недельно-

Рис. 2. Характерные изменения кожи нижних конечностей (пурпура) *(а)* и следы расчесов *(б)* у пациента с хронической HCV-инфекцией генотипа 3а и HCV-ассоциированным криоглобулинемическим васкулитом сосудов кожи нижних конечностей

го курса противовирусной БТ и через 12 нед после окончания основного курса лечения в режиме GLE/PIB) представлены в табл. 1.

27.11.2017 начат 8-недельный курс противовирусной БТ 2 ингибиторами в режиме GLE/PIB. Пациент получал препарат внутрь, в утренние часы, однократно в день по 3 таблетки 100/40 мг, в фиксированной суточной дозе 300/120 мг. После 1, 2, 3, 4, 6 и 8-й недель лечения в соответствии со специальным протоколом «Maviret VS гепатита С» контролировали следующие показатели:

- *лейкоцитарную формулу, уровень Hb и количество тромбоцитов;*
- *уровни активности АЛТ, АСТ, ГГТП, ЩФ, уровни общего и прямого билирубина, креатинина, мочевины, калия, натрия, кальция общего, фосфора неорганического;*
- *наличие RNA HCV в плазме крови (качественный анализ, применяли тест-систему «АмплиСенс® HCV-FL» с нижним порогом аналитической чувствительности 15 МЕ/мл);*
- *наличие DNA HBV в плазме крови (качественный анализ, применяли тест-систему «РеалБест ВГВ ПЦР» с нижним порогом аналитической чувствительности 20 МЕ/мл).*

В дополнение к этому после 2, 4, 6 и 8-й недель терапии тестировали плазму крови на наличие криоглобулинов и уровень активности РФ.

Говоря об особенностях БТ у наблюдавшегося пациента, следует в первую очередь отметить наиболее важные результаты лечения, касающиеся вирусологической, биохимической и иммунологической эффективности. Так, нормализация уровня активности АЛТ и неопределяемый уровень RNA HCV в плазме крови были достигнуты уже после 1-й недели лечения, что свидетельствовало о быстрых биохимическом и вирусологическом ответах на терапию. После 2 нед лечения был получен частичный иммунологический ответ в виде исчезновения криоглобулинов и значительного снижения активности РФ. После 6 нед лечения был констатирован полный иммунологический ответ, который сохранялся до момента окончания курса лечения и в течение последующих 12 нед наблюдения.

Переносимость лечения расценена как удовлетворительная. НЯ возникли с первых же дней терапии и были представлены ранними (со 2-го дня лечения) пятнисто-папулезными высыпаниями на коже подчелюстной области, шеи и надключичной области (рис. 4, а, б), которые спонтанно регрессировали к 7-му дню терапии, а также кожным зудом (pruritus), возникшим с 4-го дня терапии и сохранявшимся до окончания курса лечения. На коже нижних конечностей отмечалось большое количество пятнисто-папулезных элементов, связанных с интенсивным расчесыванием (см. рис. 2, а, б). Кожный зуд был зарегистрирован в качестве НЯ (01-12-17/RU-0129114.0), но не послужил причиной отмены приема препарата и досрочного прекращения лечения. Для купирования кожного зуда сначала применяли доксиламин (антигистаминное, седативное и М-холиноблокирующее средство из группы «Блокаторы H_1-рецепторов этаноламиновые»), а затем – деслоратадин (противоаллергическое средство III поколения из группы «Блокаторы H_1-рецепторов») внутрь в дозе 5 мг. В дополнение к этому местно применяли мазь на основе дексапантенола (средство из группы «Регенеранты и репаранты»). На фоне принятых мер удалось лишь уменьшить интенсивность кожного зуда, который все же сохранялся и полностью регрессировал только после окончания приема GLE/PIB.

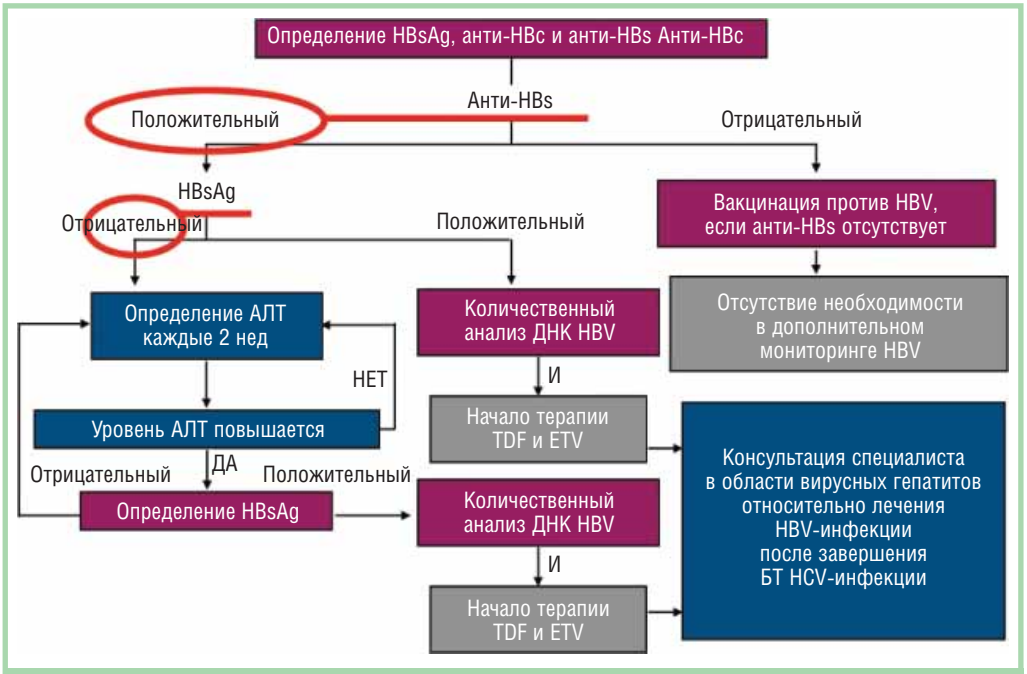

Рис. 3. Мониторинг сопутствующей HBV-инфекции у пациентов с HCV, получающих БТ [22, с изм.]; TDF – теновир; ETV – энтекавир

Рис. 4. Пятнисто-папулезные высыпания на коже шеи *(а)* и подчелюстной области *(б)*

С целью коррекции и профилактики специфичных осложнений ХПН и многомесячной диализной терапии пациент в соответствии с протоколом сопровождения в течение длительного времени регулярно получал курсы различных лекарственных препаратов, в том числе омепразол, ацетилсалициловую кислоту (АСК), эпоэтин-α, габапептин, эноксапарин, гепарин, ирон супплементс, железа сульфат и др. Контроль лекарственной совместимости и межлекарственных взаимодействий ингибиторов глекапревир и пибрентасвир с данными лекарственными препаратами, а также с препаратами дескорратадин и доксиламин, которые ситуационно применяли во время 8-недельного курса БТ, осуществляли с помощью специальной программы HEP Drug Interactions[3], а также ресурсов European Supplementary Protective Sertificate и US Prescribing Information. Результаты контроля представлены в табл. 2.

Курс БТ GLE/PIB, продолжавшийся 8 нед, был завершен 21.01.2018. После окончания курса лечения пациент находился под наблюдением еще в течение 12 нед. Результаты лабораторного контроля по окончании срока наблюдения констатировали нормальный уровень активности АЛТ, отрицательные результаты тестирования RNA HCV в плазме крови и мононуклеарных лейкоцитах периферической крови, отрицательные результаты тестирования плазмы крови на DNA HBV и криоглобулины и нормальный уровень активности РФ.

Таким образом, в результате успешной БТ у пациента были достигнуты полный биохимический, устойчивый вирусологический ответ, подтвержденный отсутствием RNA HCV в плазме и мононуклеарных лейкоцитах периферической крови, и полный иммунологический ответ. Важно отметить, что неизвестные ранее генные мутации в NS3/4A и NS5A регионах-мишенях HCV, которые были выявлены перед началом курса лечения, не явились причиной лекарственной устойчивости вируса HCV к ингибиторам прямого действия GLE/PIB и не оказали отрицательного влияния на противовирусную эффективность препарата и целевой результат лечения.

Приведенное клиническое наблюдение представляется авторам интересным по следующим соображениям. Во-первых, короткий 8-недельный полностью безинтерфероновый режим GLE/PIB в реальной клинической практике показал свою высокую эффективность против HCV-инфекции генотипа 3а, несмотря на наличие генных мутаций в NS3/4A- и NS5A-регионах – мишенях HCV, у «трудного» пациента с тяжелой ХПН, получающего ГД. Во-вторых, режим GLE/PIB обеспечил достижение не только полного биохимического и устойчивого вирусологического ответов, но и полного иммунологического ответа. В-третьих, режим GLE/PIB показал удовлетворительную переносимость и безопасность для пациента и не явился причиной реактивации сопутствующей HBV-инфекции.

Авторы обоснованно полагают, что новая пангенотипная безинтерфероновая комбинация GLE/PIB

Таблица 2

GLE/PIB: лекарственная совместимость и межлекарственные взаимодействия

INN: International Nonproprietary Name	Глекапревир/пибрентасвир
Омепразол*	Совместное применение не рекомендовано, прием препарата прекращен
Аспирин	Совместное применение разрешено
Дескорратадин	То же
Доксиламин	–"–
Гепарин	–"–
Эноксапарин натрия	–"–
Эпоэтин-α	–"–
Габапентин	–"–
Железа сульфат	–"–

Примечание. INN – международное непатентованное название; * – омепразол (ингибитор протонной помпы) внутрь 40 мг/сут пациент получал по назначению лечащего врача-нефролога с целью подавления дневной и ночной секреции соляной кислоты для защиты слизистой оболочки верхних отделов желудочно-кишечного тракта; прием препарата был прекращен с 1-го же дня противовирусной терапии, учитывая риск изменения фармакокинетики молекулы glecaprevir (комментарий HEP Drug Interactions: совместное назначение glecaprevir/pibrentasvir и omeprazole в дозе 40 мг/сут приводит к снижению максимальной концентрации glecaprevir в плазме крови и площади под кривой «концентрация glecaprevir в плазме – время» соответственно на 64 и 51%).

[3] *www.hep-druginteractions.org*

должна найти достойное место и широкое применение в лечении HCV-инфекции любого генотипа, в том числе с полным криоглобулинемическим синдромом и сопутствующей HBV-инфекцией, у трудных нефрологических пациентов с тяжелой ХПН, которые получают лечение методом хронического ГД и (или) ожидают трансплантации донорской почки.

* * *

Авторы заявляют об отсутствии конфликта интересов.

Литература/Reference

1. U.S. Food and Drug Administration. FDA approval of Mavyret for Hepatitis C, 2017. Available at *https://www.fda.gov/NewsEvents/Newsroom/PressAnnouncements/ucm570038.htm* [Acc. 05 Jan, 2019].
2. Kwo P., Poordad F., Asatryan A. et al. Glecaprevir and pibrentasvir yield high response rates in patients with HCV genotype 1-6 without cirrhosis // J. Hepatol. – 2017; 67 (2): 263–71. *https://doi.org/10.1016/j.jhep.2017.03.039*
3. Puoti M., Foster G., Wang S. et al. High SVR12 with 8-week and 12-week glecaprevir/pibrentasvir therapy: An integrated analysis of HCV genotype 1-6 patients without cirrhosis // J. Hepatol. – 2018; 69 (2): 293–300. *https://doi.org/10.1016/j.jhep.2018.03.007*
4. Forns X., Lee S., Valdes J. et al. Glecaprevir plus pibrentasvir for chronic hepatitis C virus genotype 1, 2, 4, 5, or 6 infection in adults with compensated cirrhosis (EXPEDITION-1): a single-arm, open-label, multicentre phase 3 trial // Lancet Infect. Dis. – 2017; 17 (10): 1062–8. *https://doi.org/10.1016/S1473-3099(17)30496-6*
5. Zeuzem S., Foster G., Wang S. et al. Glecaprevir-Pibrentasvir for 8 or 12 Weeks in HCV Genotype 1 or 3 Infection // N. Engl. J. Med. – 2018; 378 (4): 354–69. DOI: 10.1056/NEJMoa1702417.
6. Poordad F., Pol S., Asatryan A. et al. Glecaprevir/pibrentasvir in patients with HCV genotype 1 or 4 and prior direct-acting antiviral treatment failure // Hepatology. – 2018; 67 (4): 1253–60. DOI: 10.1002/hep.29671.
7. Wyles D., Poordad F., Wang S. et al. Glecaprevir/pibrentasvir for hepatitis C virus genotype 3 patients with cirrhosis and/or prior treatment experience: A partially randomized phase 3 clinical trial // Hepatology. – 2018; 67 (2): 514–23. DOI: 10.1002/hep.29541.
8. Toyoda H., Chayama K., Suzuki F. et al. Efficacy and safety of glecaprevir/pibrentasvir in Japanese patients with chronic genotype 2 hepatitis C virus infection // Hepatology. – 2018; 67 (2): 505–13. DOI: 10.1002/hep.29510.
9. Asselah T., Kowdley K., Zadeikis N. et al. Efficacy of Glecaprevir/Pibrentasvir for 8 or 12 weeks in patients with Hepatitis C Virus genotype 2, 4, 5, or 6 infection without cirrhosis // Clin. Gastroenterol. Hepatol. – 2018; 16 (3): 417–26. DOI: 10.1016/j.cgh.2017.09.027.
10. Abutaleb A., Kottilil S., Wilson E. et al. Glecaprevir/pibrentasvir expands reach while reducing cost and duration of hepatitis C virus therapy // Hepatol. Int. – 2018; 12 (3): 214–22. DOI: 10.1007/s12072-018-9873-y.
11. Kumada H., Watanabe T., Suzuki F. et al. Efficacy and safety of glecaprevir/pibrentasvir in HCV-infected Japanese patients with prior DAA experience, severe renal impairment, or genotype 3 infection // J. Gastroenterol. – .2018; 53 (4): 566–75. DOI: 10.1007/s00535-017-1396-0.
12. Gane E., Lawitz E., Pugatch D. et al. Glecaprevir and pibrentasvir in patients with HCV and severe renal impairment // N. Engl. J. Med. – 2017; 377 (15): 1448–55. DOI: 10.1056/NEJMoa1704053.
13. Chute D., Chung R., Sise M. et al. Direct-acting antiviral therapy for hepatitis C virus infection in the kidney transplant recipient // Kidney Int. – 2018; 93 (3): 560–7. DOI: 10.1016/j.kint.2017.10.024.
14. Reau N., Kwo P., Rhee S. et al. MAGELLAN-2: safety and efficacy of glecaprevir/pibrentasvir in liver or renal transplant adults with chronic hepatitis C genotype 1-6 infection // J. Hepatol. – 2017; 66 (1): 90–3. *https://doi.org/10.1016/S0168-8278(17)30444-0.*
15. Kosloski M., Zhao W., Marbury T. et al. Effects of Renal Impairment and Hemodialysis on the Pharmacokinetics and Safety of the Glecaprevir and Pibrentasvir Combination in Hepatitis C Virus-Negative Subjects // Antimicrob. Agents Chemother. – 2018; 62 (3): 10e01990-17. DOI: 10.1128/AAC.01990-17.
16. Al-Rabadi L., Box T., Singhania G. Rationale for treatment of hepatitis C virus infection in end-stage renal disease patients who are not kidney transplant candidates // Hemodial. Int. – 2018; 22 (1): 45–52. DOI: 10.1111/hdi.12656.
17. RxAbbVie U.S. Prescribing Information. Highlights of Prescribing Information (glecaprevir and pibrentasvir), 2018. Available at *http://www.rxabbvie.com/pdf/mavyret_pi.pdf* [Acc. 05 Jan, 2019].
18. US Food and Drug Administration. FDA drug safety communication: FDA warns about the risk of hepatitis B reactivating in some patients treated with direct-acting antivirals for hepatitis C, 2016. Available at *https://www.fda.gov/Drugs/DrugSafety/ucm522932.htm* [Acc. 05 Jan, 2019].
19. Resat Ozaras, Bilkul Mere, Fehmi Tabak. Occult Hepatitis B and Risk of Reactivation After Hepatitis C Treatment With Direct-Acting Antivirals // Clinical Gastroenterology and Hepatology. – 2017; 15 (4): 605. DOI: 10.1016/j.cgh.2016.11.030.
20. Wang C., Ji D., Chen J. et al. Hepatitis due to Reactivation of Hepatitis B Virus in Endemic Areas Among Patients With Hepatitis C Treated With Direct-acting Antiviral Agents // Clin. Gastroenterol. Hepatol. – 2017; 15 (1): 132–6. DOI: 10.1016/j.cgh.2016.06.023.
21. Mücke M., Backus L., Mücke V. et al. Hepatitis B virus reactivation during direct-acting antiviral therapy for hepatitis C: a systematic review and meta-analysis // Lancet Gastroenterol. Hepatol. – 2018; 3 (3): 172–80. DOI: 10.1016/S2468-1253(18)30002-5.
22. Pockros P. Black Box Warning for Possible HBV Reactivation During DAA Therapy for Chronic HCV Infection // Gastroenterol. Hepatol. – 2017; 13 (9): 536–40.
23. Holmes J., Yu M., Chung R. Hepatitis B reactivation during or after direct acting antiviral therapy – implication for susceptible individuals // Expert Opin. Drug Safety. – 2017; 16 (6): 651–72. DOI: 10.1080/14740338.2017.1325869.
24. RxAbbVie U.S. Prescribing Information. Patient Information MAVYRET, 2017. Available at *https://www.rxabbvie.com/pdf/mavyret_PIL.pdf* [Acc. 05 Jan, 2019].
25. Belperio P., Shahoumian T., Mole L. et al. Evaluation of Hepatitis B Reactivation Among 62, 920 Veterans Treated With Oral Hepatitis C Antivirals // Hepatology. – 2017; 66 (1): 27–36. DOI: 10.1002/hep.29135.

RUSSIA'S FIRST EXPERIENCE WITH GLE/PIB FOR THE TREATMENT OF HCV INFECTION GENOTYPE 3A WITH CRYOGLOBULINEMIA AND CONCOMITANT HBV INFECTION IN A HEMODIALYSIS PATIENT WITH CKD C5D AWAITING KIDNEY TRANSPLANTATION

D. Sulima[1, 2], *MD; Professor* ***D. Lioznov***[1, 3], *MD; Professor* ***A. Yakovlev***[4, 5], *MD; Professor* ***A. Smirnov***[1], *MD;* ***V. Larionov***[6]; ***A. Batskikh***[1]; ***V. Koryagin***[2], *Candidate of Medical Sciences;* ***O. Gorchakova***[1], *Candidate of Medical Sciences;* ***E. Alekseeva***[1], *Candidate of Medical Sciences;* ***E. Volkov***[4]; ***D. Popov***[7]; ***A. Vasilyev***[1], *Candidate of Medical Sciences;* ***E. Kostereva***[1]; ***R. Golubev***[1]

[1]*Acad. I.P. Pavlov First Saint Petersburg State Medical University;*
[2]*LLC «Exclusive» Medical Consulting Dental Center (EXCLUSIVE Multidisciplinary Medical Clinic), Saint Petersburg;*
[3]*Research Institute of Influenza, Saint Petersburg;*
[4]*Saint Petersburg State University;*
[5]*S.P. Botkin Clinical Infectious Diseases Hospital, Saint Petersburg;*
[6]*V.A. Almazov Medical Research Center, Saint Petersburg;*
[7]*ZAO «Plasmofiltr», Saint Petersburg*

The paper presents Russia's first case of successful use of a 8-week therapy course using an original interferon-free combination of the third-generation NS3/4A protease inhibitor glecaprevir (GLE) and the second-generation NS5A-replication enzyme inhibitor pibrentasvir (PIB) in clinical practice to treat HCV infection genotype 3A with mixed cryoglobulinemia syndrome and concomitant HBV infection in a patient with chronic kidney disease C5d, who received chronic dialysis after elective bilateral nephrectomy for renal polycystosis and awaited donor kidney transplantation.

Key words: *nephrology, HCV infection, HCV genotype 3A, interferon-free therapy, real clinical practice, glecaprevir/pibrentasvir, GLE/PIB, mixed cryoglobulinemia, concomitant HBV infection, chronic kidney disease, kidney transplantation, adverse event, skin itch, sustained virologic response, complete immunological response.*

For citation: *Sulima D., Lioznov D., Yakovlev A. et al. Russia's first experience with GLE/PIB for the treatment of HCV infection genotype 3A with cryoglobulinemia and concomitant HBV infection in a hemodialysis patient with CKD C5d awaiting kidney transplantation // Vrach. – 2019; 30 (2): 3–13. https://doi.org/10.29296/25877305-2019-02-01*