

DOI: 10.29296/25877305-2018-03-15

СЛУЧАЙ МАЛИГНИЗАЦИИ ПРИ ЭПИТИМПАНО-АНТРАЛЬНОМ ГНОЙНОМ СРЕДНЕМ ОТИТЕ

М. Коркмазов, доктор медицинских наук, профессор,
И. Дубинец, кандидат медицинских наук, доцент,
К. Зырянова, кандидат медицинских наук, доцент,
А. Белешангин, кандидат медицинских наук,
Д. Крюкова
Южно-Уральский государственный медицинский университет,
Челябинск
E-mail: 89124728166@mail.ru

Представлено наблюдение деструктивного рецидивирующего течения хронического эпителимпано-антрального гнойного среднего отита с холестеатомой, протекающего на фоне ВИЧ-инфекции и сахарного диабета типа 2 у пациента 30 лет.

Ключевые слова: оториноларингология, онкология, хронический гнойный средний отит, ВИЧ-инфекция, сахарный диабет типа 2, холестеатома, рак.

Для цитирования: Коркмазов М., Дубинец И., Зырянова К. и др. Случай малигнизации при эпителимпано-антральном гнойном среднем отите // Врач. – 2018; 29 (3): 60–63. DOI: 10.29296/25877305-2018-03-15

Хронический гнойный средний отит — одна из нозологий в оториноларингологии, при которой вопросы своевременной диагностики и ведения пациентов остаются нерешенными [1, 2].

Распространенность данной патологии в нашей стране составляет от 8,4 до 39,2 на 1000 населения. Хронический гнойный средний отит является наиболее частым хроническим заболеванием ЛОР-органов (до 48,8%) [3]; страдающие им пациенты составляют 20–25% всех лечившихся в стационарных условиях [2–5, 9].

Известно, что хроническое воспаление вызывает комплексные изменения, затрагивающие 3 интегративные системы организма человека — нервную, эндокринную и иммунную [6].

Патология эндокринной системы (в частности, сахарный диабет — СД, а также состояния, сопровождающиеся нарушением углеводного обмена), проявляется атипичным течением хронических воспалительных процессов при стандартной терапии и частым возникновением осложненного рецидивирующего течения [1]. Длительное течение СД способствует дисбалансу факторов иммунной защиты, приводя к изменениям, характеризуемым как вторичный иммунодефицит [7].

ВИЧ-инфекция также проявляется наличием вторичного иммунодефицита, который при инфекционном процессе в среднем ухе приводит к атипичному течению заболевания. При этом отит отличается слабостью местной реактивностью при обширных патоморфологических разрушениях и ранним возникновением эмпиемы сосцевидного отростка; тромбоза сигмовидного синуса, осложняющегося сепсисом; менингита; абсцесса головного мозга. Хронический гнойный патологический процесс у иммунокомпрометированных пациентов, как правило, с трудом поддается лечению и часто заканчивается летальным исходом [6].

Хронический воспалительный процесс в среднем ухе в стадии обострения при отсутствии адекватной терапии приводит к длительному раздражению слизистой оболочки барабанной и сосцевидной полостей уха гнойным отделяемым [10]. Это способствует формированию грануляций и росту полипов в среднем ухе [10]. Вследствие постоянного воздействия воспалительного процесса повышается риск малигнизации тканей с формированием злокачественного новообразования среднего уха [8]. Непосредственно рак среднего уха является крайне редким заболеванием: составляет 0,06% всей онкологической патологии и до 5% — среди злокачественных опухолей уха [8].

Наличие нескольких факторов развития иммунодефицитного состояния приводит к развитию тяжелого рецидивирующего течения хронического среднего отита, который может иметь атипичное течение и не поддаваться консервативному лечению. Хирургическое лечение также может не приводить к эрадикации очага инфекции в среднем ухе. Иммунодефицитное состояние, в свою очередь, является фактором, приводящим к нарушению процессов регенерации слизистой оболочки полостей среднего уха и быстрому росту злокачественного новообразования в среднем ухе.

Приводим наблюдение.

Пациент Г., 30 лет, в течение нескольких месяцев отмечал снижение слуха на левое ухо. К врачу не обращался, лечения не получал. В связи с появлением болей, гнойных выделений и полным отсутствием слуха на левое ухо в течение последнего месяца 15.01.2016 обратился к оториноларингологу в поликлинику по месту жительства. Пациенту в соответствии с клиническими рекомендациями «Хронический гнойный средний отит» [3] была назначена консервативная терапия, включавшая системное применение защищенных аминопенициллинов (курс — 10 дней) и местное применение антибиотиков ципрофлоксациновой группы (по 5 капель 3 раза в день в течение 10 дней).

В связи с отсутствием положительной динамики на фоне консервативного лечения пациент направлен на консультацию к оториноларингологу поликлиники Челябинской областной клини-

ческой больницы с целью определения дальнейшей тактики ведения и определения показаний к оперативному лечению. После осмотра направлен на госпитализацию в оториноларингологическое отделение Челябинской областной клинической больницы для срочного оперативного лечения. Госпитализирован 29.02.2016 с диагнозом: левосторонний хронический оперированный мезоотит с холестеатомой; левосторонний хронический мастоидит.

Сопутствующая патология: хронический вирусный гепатит С; ВИЧ-инфекция, стадия IVА, ремиссия. С 2008 г. пациент получает ВААРТ-терапию. Сахарный диабет типа 2. Лечение не получает. Из анамнеза: в 1998 г. проходил лечение в противотуберкулезном диспансере, удалена нижняя доля левого легкого; в 2001 г. проходил лечение в кожно-венерологическом диспансере (сифилис). Является инвалидом II группы по общему заболеванию.

ЛОР-осмотр (29.02.2016): носовое дыхание не затруднено. Слизистая оболочка носовой полости розовая, несколько отечна, в носовых ходах незначительное количество слизистого отделяемого. Носовая перегородка — по средней линии. Пальпация, перкуссия придаточных пазух носа безболезненна. Слизистая оболочка зева, задней стенки глотки розовая, небные миндалины не увеличены, лакуны свободны. АД: ушная раковина не изменена. Наружный слуховой проход широкий, свободный. Барабанная перепонка серая, опознавательные пункты различимы, световой конус в норме, дефекта нет. Сосцевидный отросток безболезненный при пальпации, перкуссии. АС: ушная раковина не изменена. Наружный слуховой проход широкий, имеется гнойное отделяемое. В барабанной перепонке — тотальный дефект. В барабанной полости — грануляции, гнойное отделяемое, холестеатома. Сосцевидный отросток болезненный при пальпации и перкуссии. Спонтанного нистагма нет. В позе Ромберга устойчив. Пальценосовая и пальце-пальцевая пробы — в норме. Шепотная речь 4 м/0 м. Разговорная речь >5 м/0 м. Регионарные лимфатические узлы не пальпируются, безболезненные. По данным аудиограмм (рис. 1) — двусторонняя кондуктивная тугоухость I–IV степени. Менингеальных симптомов нет. Неврологический статус без особенностей.

На рентгенограмме височных костей по Шуллеру (рис. 2): слева — нарушение пневматизации сосцевидного отростка, барабанной полости, холестеатома; справа — без патологии.

По данным мультиспиральной компьютерной томографии — признаки деструкции костных структур барабанной полости левого уха.

02.03.2016 проведено оперативное лечение: расширенная радикальная операция на левом ухе. Грануляции из барабанной полости удалены. Холестеатома удалена, ткани направлены на гистологическое исследование. В ходе операции обнаружен большой дефект крыши черепа, через который визуализируются измененные, покрытые грануляциями твердые мозговые оболочки. Измененные ткани удалены, отправлены на патологоанатомическое исследование.

Протокол патологоанатомического исследования: поверхностные пласты многослойного плоского ороговевающего эпителия с обширными некрозами и густой нейтрофильной инфильтрацией. Пласты многослойного плоского ороговевающего эпителия. Заключение: гнойно-некротический воспалительный процесс. Хронический гранулирующий средний отит в фазе выраженной активности с наличием микроэрозий. Холестеатома.

В послеоперационном периоде получал медикаментозную терапию в соответствии с клиническими рекомендациями [3]. Данный период харак-

теризовался длительно сохраняющимся тяжелым состоянием со слабopоложительной динамикой. Состояние пациента нормализовалось 10.03.2016. Выписан из отделения 14.03.2016 под наблюдение оториноларинголога в поликлинике по месту жительства.

13.10.2016 повторно поступил в оториноларингологическое отделение Челябинской областной клинической больницы с рецидивом гноетечения из уха. Пациент вновь жаловался на гноетечение и боль в левом ухе. Проведенное у оториноларинголога по месту жительства консервативное лечение (системная и местная антибактериальная терапия препаратом цiproфлoксациновой группы; курс – 10 дней) эффекта не дало. При ревизии барабанной полости обнаружено мягкотканное образование в полостях среднего уха. Новообразование удалено, ткани направлены на гистологическое исследование.

В протоколе патологоанатомического исследования: опухоль, представленная фиброзной стромой с сосудами, высланная многослойным плоским ороговевающим эпителием с атипией, явлениями папилломатоза и выраженного акантоза. В строму отшнуровываются тяжи, гнезда, трабекулы атипичного плоского эпителия с прорывом базальной мембраны. Участки кровоизлияний. На поверхности – поля некроза, скопления распадающихся гранулоцитов, масс фибрина. Рост по линиям резекции по данным микропрепарата. Заключение: плоскоклеточная ороговевающая карцинома умеренной степени дифференцировки G2 с изъязвлением поверхности; рост по линиям резекции по данным микропрепарата.

Пациент направлен на консультацию к онкологу. В настоящее время наблюдается в Челябинском областном онкологическом диспансере.

Хронический средний отит остается актуальной проблемой современной оториноларингологии. Приведенное наблюдение свидетельствует о повышенном риске возникновения рака среднего уха при наличии нескольких факторов, отягощающих течение хронического гнойного среднего отита. ВИЧ-инфекция даже на фоне ВААРТ-терапии приводит к атипичному течению отита. Обнару-

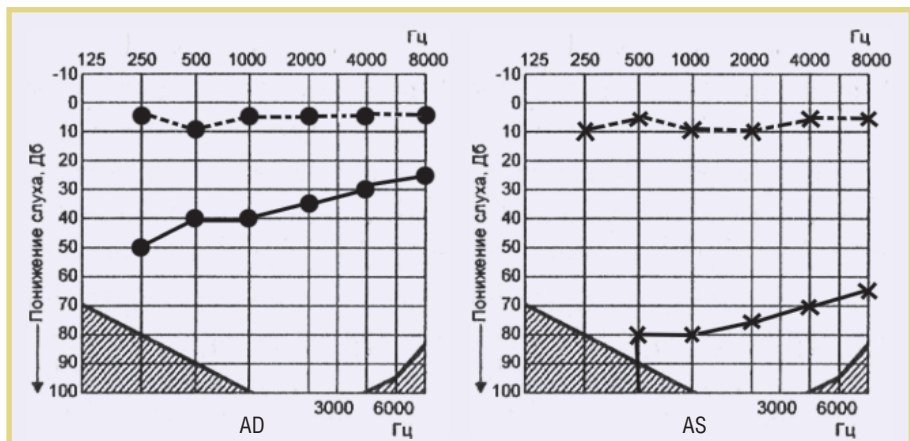


Рис. 1. Аудиограмма

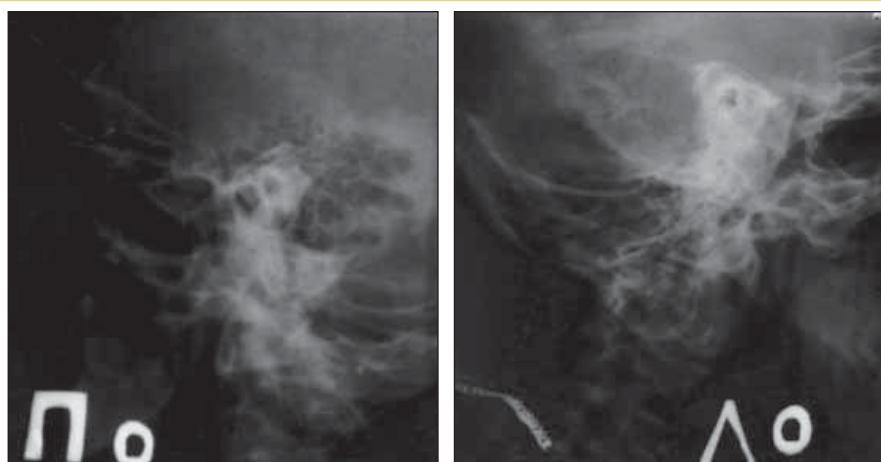


Рис. 2. Рентгенограммы височных костей по Шуллеру левого и правого уха

женные во время оперативного лечения данные (наличие костного дефекта в крыше черепа и переход воспалительного процесса на твердую мозговую оболочку) подтверждают литературные данные и свидетельствуют о тяжести заболевания [4, 6, 8]. При этом клиническая картина заболевания отличается скудностью данных. СД типа 2 при отсутствии регулярного контроля гликемии, а также отсутствие эффекта от стандартной терапии также являются фактором, отягощающим течение гнойного процесса в среднем ухе. Кроме этого, тяжесть заболевания усугубляют наличие сопутствующей патологии (хронический вирусный гепатит, отсутствие нижней доли левого легкого и наличие в анамнезе перенесенного сифилиса). Все это, несомненно, является непосредственными факторами риска развития злокачественного новообразования среднего уха.

Приведенное клиническое наблюдение демонстрирует скоротечность малигнизации деструктивного гнойного воспалительного процесса в полостях среднего уха на фоне СД и ВИЧ-инфекции. При наличии сопутствующей патологии происходят нарушение иммунного ответа и сглаживание клинической картины воспалительного процесса. Пациенты с хроническим гнойным эпитимпано-антральным средним отитом и сопутствующей патологией, влияющей на иммунный статус, нуждаются в наблюдении у оториноларинголога, назначении адекватной местной и системной консервативной терапии, а при отсутствии эффекта — в хирургическом лечении в срочном порядке.

* * *

Авторы заявляют об отсутствии конфликта интересов.

Литература

1. Ковалев А.А. Особенности гликемического статуса больных хроническим гнойным средним отитом // Рос. оториноларингол. – 2012; 1 (56): 82–5.

2. Дубинец И.Д. Современные тенденции и возможности при хирургическом лечении хронического среднего отита // Рос. оториноларингол. – 2006; 1: 83–5.

3. Клинические рекомендации «Хронический гнойный средний отит» / М.: 2014; с. 33.

4. Карпова Е.П., Вагина Е.Е., Тулупов Д.А. Сравнительный анализ видового состава микрофлоры носоглотки и патогенной флоры среднего уха при хроническом воспалении: материалы XVIII съезда оториноларингологов России / СПб: 2011.

5. Дубинец И.Д., Кормазов М.Ю., Белошангин А.С. Успехи и возможности современной отохирургии при хроническом среднем отите в Челябинской области // Вестн. Челябинской областной клинической больницы. – 2013; 3: 94–5.

6. Бабияк В.И., Говорун М.И., Накатис Я.А. и др. Оториноларингология. Учебник для вузов / СПб: 2012.

7. Гуров А.В., Бирюкова Е.В., Юшкина М.А. Современные проблемы диагностики и лечения гнойно-воспалительных заболеваний ЛОР-органов у больных сахарным диабетом // Вестн. оториноларингол. – 2011; 2: 76–9.

8. Светицкий П.В., Енгибарян М.А. Клинические наблюдения больных раком среднего уха // Рос. онкол. журн. – 2013; 5: 36–7.

9. Карапетян Р.В., Аникин М.И., Бокучава Т.А. Выбор тактики хирургического лечения пациентов с хроническим эпипантральным средним отитом с холестеатомой в зависимости от распространенности патологического процесса // Рос. оториноларингол. – 2013; 2 (63): 39–46.

10. Дубинец И.Д., Куренков Е.Л., Кофанов Р.В. Влияние характера морфологических изменений слизистой оболочки среднего уха на течение репаративных процессов в неотимпанальной мембране при реконструктивно-санитирующей операции у больных с хроническим средним отитом // Вестн. оториноларингол. – 2007; 5: 11–4.

A CASE OF MALIGNANCY IN ATTICOANTRAL SUPPURATIVE OTITIS MEDIA

Professor M. Korkmazov, MD; Associate Professor I. Dubinets, Candidate of Medical Sciences; Associate Professor K. Zyryanova, Candidate of Medical Sciences; A. Beloshangin; Candidate of Medical Sciences; D. Kryukova South Ural State Medical University, Chelyabinsk

The paper describes a case of the destructive recurrent course of chronic atticoantral suppurative otitis media with cholesteatoma, which occurs in the presence of HIV infection and type 2 diabetes mellitus in a thirty-year-old patient.
Key words: *otorhinolaryngology, oncology, chronic suppurative otitis media, HIV infection, type 2 diabetes mellitus, cholesteatoma, cancer.*

For citation: *Korkmazov M., Dubinets I., Zyryanova K. et al. A case of malignancy in atticoantral suppurative otitis media // Vrach. – 2018; 29 (3): 60–63. DOI: 10.29296/25877305-2018-03-15*