https://doi.org/10.29296/25877305-2020-10-03

Некоторые особенности отражения ишемии миокарда на электрокардиограмме

А.Н. Волобуев, доктор биологических наук, профессор,
П.И. Романчук, кандидат медицинских наук,
И.Л. Давыдкин, доктор медицинских наук, профессор,
М.С. Дмитриева, кандидат медицинских наук
Самарский государственный медицинский университет
E-mail: volobuev47@yandex.ru

Рассмотрена проблема ишемии миокарда и отражение этого патологического процесса на электрокардиограмме (ЭКГ). Проанализированы различие и взаимосвязь трансмембранного потенциала клеток миокарда и ЭКГ-сигнала. Теоретически обосновано, что изменение положения сегмента ST на ЭКГ определяется соотношением потоков ионов калия и кальция через мембраны клеток миокарда. Нарушение кровообращения по коронарным артериям приводит к недостаточному поступлению ионов кальция к клеткам миокарда, что ведет к смещению сегмента ST от линии нулевого потенциала.

Ключевые слова: кардиология, ишемия миокарда, коронарное кровообращение, ионы калия и кальция, сегмент *ST*.

Для цитирования: Волобуев А.Н., Романчук П.И., Давыдкин И.Л. и др. Некоторые особенности отражения ишемии миокарда на электрокардиограмме. Врач. 2020; 31 (10): 19–21. https://doi.org/10.29296/25877305-2020-10-03

Диагностика ИБС по данным электрокардиографии (ЭКГ) обычно дает достаточно точные результаты по ишемии (например, при стенокардии) или инфаркту миокарда (ИМ) [1–3]. Чаще всего ИБС связывают с кислородным голоданием клеток миокарда при нарушении коронарного кровообращения. При этом заключение о патологическом состоянии миокарда во многом осуществляется по ЭКГ [4–7] в соответствии с положением изолинии (сегмента *ST*) между комплексом *QRS* и зубцом *T* [8]. Величина изменения положения изолинии зависит от ряда факторов: локализации очага поражения, его выраженности, длительности патологического процесса, конкретного отведения и др. При этом наблюдение о связи ишемии и ИМ с положением изолинии имеет в основном опытный характер. Теоретическое обоснование этой связи обычно не достаточно подтверждено.

Целью настоящей статьи является объяснение функциональной связи между ишемией миокарда и положением изолинии между комплексом *QRS* и зубцом *T* на ЭКГ, которое необходимо врачу-кардиологу для более уверенной постановки диагноза. Объяснены конкретные причины связи формы ЭКГ-сигнала при

ишемии миокарда с нарушением коронарного кровообращения.

Прежде всего рассмотрим взаимосвязь между потенциалом на мембранах клеток миокарда (трансмембранным потенциалом) и ЭКГ-сигналом. Эти электрические параметры взаимосвязаны, но не тождественны друг другу. ЭКГ-сигнал отражает наличие потенциала на наружной поверхности клеток миокарда, которая является принципиально заземленной. В процессе регистрации ЭКГ пациент соединяется с заземляющим электродом. Следовательно, при возникновении некоторого постоянного потенциала на поверхности клеток, т.е. при появлении на этой поверхности нескомпенсированного заряда, ионы окружающей клетку жидкости очень быстро нейтрализуют этот заряд, и потенциал на поверхности становится равным нулю.

Однако, если потенциал на поверхности клетки носит нестационарный (изменяющийся во времени) характер, а именно это явление наблюдается в процессе деполяризации и реполяризации клетки, то на этой поверхности кратковременно появляются заряды, которые ионы окружающей жидкости не успевают компенсировать (нейтрализовать). Этот кратковременный потенциал и регистрируется в виде зубцов ЭКГ-сигнала. Таким образом, потенциалы, регистрируемые на ЭКГ, определяются явлениями деполяризации и реполяризации клеток миокарда, но не тождественны им. ЭКГ-потенциалы очень небольшие, всего несколько милливольт, в то время как потенциалы при деполяризации и реполяризации мембраны составляют несколько десятков милливольт.

Рассмотрим более подробно процесс деполяризации и реполяризации типичной клетки миокарда. На рисунке показано изменение потенциала на мембране клетки во времени. Потенциалы на мембране, это потенциалы внутри клеток миокарда, которые отсчитываются от их наружной заземленной поверхности. В состоянии покоя клетки потенциал на наружной поверхности равен нулю.

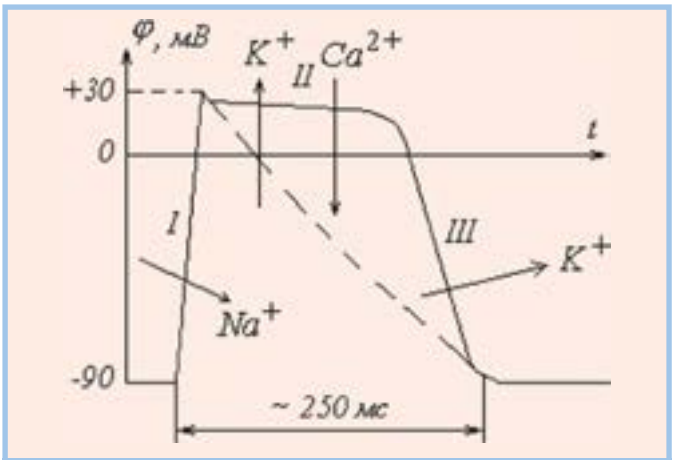

Изменение потенциала на мембране клетки миокарда во времени: сплошная линия в норме, пунктирная линия при ишемии
The time course of changes in the myocardial cell membrane potential in health (solid line) and in ischemia (dotted line)

Изменение потенциала на мембране клетки миокарда в процессе ее деполяризации и реполяризации можно разделить на 3 периода:

- 1-й период (I) очень короткий – 2–3 мс. В течение этого периода происходит деполяризация мембраны клетки. Ионы натрия поступают в клетку (потоки ионов через мембрану условно показаны стрелками на рисунке), меняя трансмембранный заряд с минуса на плюс;
- 2-й период (II) ключевой для нашего анализа. В этот период ионы калия выходят из клетки, а ионы кальция, наоборот, входят в нее, поддерживая потенциал на мембране примерно постоянным;
- в 3-й период (III) ионы кальция прекращают входить в клетку, а ионы калия продолжают выходить из нее. Это период реполяризации мембраны клетки, т.е. возвращения потенциала на мембране к исходному уровню, который был до ее деполяризации. Движение всех ионов через мембрану происходит через соответствующие ионные каналы в мембране.

Рассмотренное изменение потенциала на мембране клетки миокарда (внутри клетки) имеет место при нормальном процессе деполяризации и реполяризации клетки.

Совокупная деполяризация всех клеток миокарда (период I) желудочков отражается на ЭКГ в виде довольно узкого комплекса *QRS*. Этот комплекс возникает вследствие того, что ионы межклеточной жидкости не успевают за малое время деполяризации компенсировать заряд на внешней стороне мембраны клеток.

Затем, во время периода II, потенциал на мембране становится постоянным, и ионы межклеточной жидкости успевают нейтрализовать заряд на поверхности всех клеток миокарда желудочков. На ЭКГ в это время в норме наблюдается изолиния нулевого потенциала. Дальнейшее изменение мембранного потенциала и отражение этого процесса на ЭКГ в научной литературе носит достаточно противоречивый характер, но это не является задачей нашего исследования.

Совсем по иному ситуация развивается при нарушении кровоснабжения миокарда, т.е. при нарушении кровообращения по коронарным артериям вследствие стенокардии, кардиоатеросклероза и т.д. Для сохранения мембранного потенциала в период II на постоянном уровне (см. рисунок) необходимо равенство потоков ионов калия из клетки и кальция в клетку. Но если поток ионов калия из клетки достаточно длительное время, по крайней мере во время регистрации ЭКГ пациента, не зависит от кровоснабжения миокарда, то поток ионов кальция внутрь клетки полностью определяется поступлением этих ионов в клетку извне с кровью. Нарушение кровоснабжения клетки нарушает поступ-

ление ионов кальция извне к мембране клетки. Поток ионов кальция через мембрану в клетку резко снижается на фоне сохраненного потока ионов калия из клетки. Вследствие нескомпенсированного выноса положительного заряда ионами калия из клетки, потенциал на мембране клетки в период II падает, что на рисунке показано пунктирной линией. Вследствие возникшей нестационарности трансмембранного процесса в очаге ишемии, на наружной поверхности клетки в течение всего периода II сохраняется нескомпенсированный ионами межклеточной жидкости заряд. На ЭКГ это явление проявляется в смещении линии потенциала в период от конца зубца *S* до начала зубца *T* от нулевого уровня вниз (депрессия сегмента *ST*). Такое смещение служит диагностическим признаком, указывающим на нарушение кровоснабжения клеток миокарда желудочков, т.е. ишемию миокарда.

При ИМ желудочков наблюдается повреждение клеток миокарда. В этом случае в период *ST* нарушается как поток ионов калия через мембраны за счет повреждения клеток, так и поток ионов кальция за счет нарушения кровоснабжения клеток. Поэтому направление изменения потенциала в период *ST* носит иной характер. Это направление определяется соотношением сохранившихся потоков ионов калия и кальция.

Различие между ишемией и ИМ заключается в том, что при ишемии нормальная клетка находится в аномально функционирующей окружающей среде, а при ИМ в этой среде находится патологическая клетка. Естественно, длительное время в аномальных условиях клетка не может сохранять свою норму и перейдет в патологическое состояние. Однако анализ этого процесса носит более сложный характер и находится вне рамок темы нашей статьи.

Таким образом, при нарушении коронарного кровообращения, ишемии миокарда снижается поступление ионов кальция к клеткам миокарда, что приводит к динамическому изменению трансмембранного потенциала. Это, в свою очередь, ведет к смещению сегмента *ST* на ЭКГ относительно линии нулевого потенциала, что дает возможность диагностировать ишемию миокарда.

* * *

Авторы заявляют об отсутствии финансовых и иных конфликтных интересов.

Литература/Reference

1. Крюков Н.Н., Николаевский Е.Н., Поляков В.П. Ишемическая болезнь сердца (современные аспекты клиники, диагностики, лечения, профилактики, медицинской реабилитации, экспертизы). Монография. Самара, 2010; 651 с. [Krjukov N.N., Poliakov V.P., Nikolaevskiy E.N. Ischemic disease of heart (modern aspects of clinic, diagnostics, treatment, preventive maintenance, medical rehabilitation, examinations). Monography. Samara, 2010; 651 p. (in Russ.)].

2. Гуревич М.А. Хроническая ишемическая (коронарная) болезнь сердца. М.: Практическая медицина, 2006; 336 с. [Gurevich M.A. Khronicheskaya ishemicheskaya (koronarnaya) bolezn' serdtsa. M.: Prakticheskaya meditsina, 2006; 336 s. (in Russ.)].

3. Горбачев В.В. Ишемическая болезнь сердца. М.: ЛитРес., 2016; 481 с. [Gorbachev V.V. Ishemicheskaya bolezn' serdtsa. M.: LitRes., 2016; 481 s. (in Russ.)].

4. Хэмптон Дж. Р. Основы ЭКГ. Пер. с англ. М.: Мед. лит., 2006; 224 с. [Hampton J.R. The ECG made easy. Transl. engl. M.: Med. lit., 2006; 224 s. (in Russ.)].

5. Орлов В.Н. Руководство по электрокардиографии. М.: ООО «Медицинское информационное агентство», 2017; 560 с. [Orlov V.N. Rukovodstvo po elektrokardiografii. M.: OOO «Meditsinskoe informatsionnoe agentstvo», 2017; 560 s. (in Russ.)].

6. Ярцев С.С. Электрокардиография: практическое руководство – справочник для врачей. М.: РУДН, 2014; 227 с. [Yartsev S.S. Elektrokardiografiya: prakticheskoe rukovodstvo – spravochnik dlya vrachei. M.: RUDN, 2014; 227 s. (in Russ.)].

7. Струтынский А.В. Электрокардиограмма: анализ и интерпретация. М.: МЕДпресс-информ, 2012; 224 с. [Strutynskii A.V. Elektrokardiogramma: analiz i interpretatsiya. M.: MEDpress-inform, 2012; 224 s. (in Russ.)].

8. Агафонова О.В., Гриценко Т.А., Богданова Ю.В. и др. Поликлиническая терапия: Учебник. Под ред. Д.И. Давыдкина, Ю.В. Щукина. 2-е изд., перераб. и доп. М.: ГЭОТАР-Медиа, 2020; 840 с. [Agafonova O.V., Gritsenko T.A., Bogdanova Yu.V. et al. Outpatient therapy: the Textbook. Under the editorship D.I. Davydkina, Y.V. Schukin. 2nd ed., reprint. and additional. M.: GEOTAR-Media, 2020; 840 s]. DOI: 10.33029/9704-5545-6-PLT-2020-1-840

SOME FEATURES OF THE REFLECTION OF MYOCARDIAL ISCHEMIA ON THE ELECTROCARDIOGRAM

*Professor **A. Volobuev**, Biol.D; **P. Romanchuk**, Candidate of Medical Sciences; Professor **I. Davydkin**, MD; **M. Dmitrieva**, Candidate of Medical Sciences*
Samara State Medical University

The paper considers the problem of an association between myocardial ischemia and the reflection of this pathological process on the electrocardiogram (ECG). It analyzes the difference and relationship between the transmembrane potential of myocardial cells and the ECG signal. It is theoretically substantiated that the change in the location of the ECG ST segment is determined by the flux ratio of potassium and calcium ions through the membranes of myocardial cells. Impaired coronary blood flow results in an insufficient supply of calcium ions to the myocardial cells, which leads to any displacement of the ST segment from the zero potential line.
***Key words:** cardiology, myocardial ischemia, coronary blood flow, potassium and calcium ions, ST segment.*
***For citation:** Volobuev A., Romanchuk P., Davydkin I. et al. Some features of the reflection of myocardial ischemia on the electrocardiogram. Vrach. 2020; 31 (10): 19–21. https://doi.org/10.29296/25877305-2020-10-03*