https://doi.org/10.29296/25877305-2020-08-10

Синдром Алажиля

М.Н. Гаджимурадов, доктор медицинских наук,
М.Г. Алиева,
Г.Д. Мамашева, кандидат медицинских наук
Дагестанский государственный медицинский университет, Махачкала
E-mail: gabenu@mail.ru

Синдром Алажиля (СА) – редкое мультисистемное аутосомно-доминантное наследственное заболевание. Его можно идентифицировать на основании ряда клинических признаков: холестаз, порок сердца, скелетные аномалии, типичный вид лица, аномалии глазного яблока. СА сопровождается задержкой роста, физического развития. Отмечается очевидная гипоплазия внутрипеченочных желчных протоков; дефекты печени могут обусловить поражение в терминальной стадии с необходимостью трансплантации. Большая часть летальных случаев при СА вызвана патологией сердечно-сосудистой системы: поражение легочной артерии, ее ветвей (чаще стеноз), клапана; непосредственно сердца (тетрада Фалло, дефект межжелудочковой и межпредсердной перегородок, стеноз аорты и ее коарктация); цереброваскулярная патология (аневризмы головного мозга, артериопатия, долихоэктазия, болезнь моя-моя). Распространены костные аномалии при СА: бабочковидные позвонки, слияние позвонков, полупозвонки, межреберные соединения, укороченные пальцы, выпуклый лоб, умеренный гипертелоризм с глубоко посаженными глазами, седловидный или прямой нос с уплощенно-выпуклым кончиком и большие уши. СА проявляется также сильной задержкой роста, хроническим истощением, иногда умеренной умственной отсталостью. Специфическая терапия СА не разработана.

В работе приводятся клинические наблюдения (мальчик 11 лет и его сестра 5 лет). У детей – жалобы на выраженный зуд, сухость, стянутость кожных покровов; СА проявляется полным набором указанных клинических признаков с отставанием в развитии – умственном и физическом. Лишь через несколько лет специалисты региональных и федеральных клиник России на основании совокупности признаков выставили диагноз СА. Мы отметили ряд клинически выраженных проявлений у обоих пациентов, которые, возможно, являются признакам СА: вертикальный таран стоп, воронкообразная деформация грудной клетки, ихтиозиформное поражение подмышечных областей, ногтевые пластинки в виде «часовых стекол», волосы истонченные и ломкие.

Ключевые слова: синдром Алажиля, обзор литературы, случаи из практики.

Для цитирования: Гаджимурадов М.Н., Алиева М.Г., Мамашева Г.Д. Синдром Алажиля. Врач. 2020; 31 (8): 64–69. https://doi.org/10.29296/25877305-2020-08-10

Синдром Алажиля (синонимы: синдром Уотсона–Миллера, артериопеченочная дисплазия) является редким мультисистемным аутосомно-доминантным наследственным заболеванием. Назван по имени ученого Alagille, который в 1975 г. систематизировал диагностические критерии этого заболевания.

Мутировавший ген *JAGGED1 (JAG1)* зафиксирован на хромосоме 20p12. Однако выявлены пациенты с синдромом Алажиля (СА) без указанной мутации. У них идентифицирована мутация в *NOTCH2* [1]. Ряд зарубежных авторов отмечают, что частота новых мутаций у пациентов с СА достаточно высока – 15–20%, а частота обнаружения делеций 20p12 они оценивают <7% и указывают на успешную их идентификацию в коротком плече 20-й хромосомы [2].

Таким образом, необходимо продолжение научных исследований в этом направлении. Данный дефект развития встречается у 1 из 100 тыс. живорожденных детей [1].

Клинические проявления СА высоковариабельны, что значительно затрудняет его идентификацию. Тем не менее диагноз может быть установлен клинически на основании ряда признаков: холестаз, порок сердца, скелетные аномалии, типичный вид лица, аномалии глазного яблока [3].

СА сопровождается задержкой роста, физического развития (в половине случаев сопровождается отставанием в психическом и половом развитии), дефицитом массы тела, что вызвано хроническим холестазом печени, но не зависит от его выраженности [4, 5]. Встречаются пациенты с очень мягкими, либо единичными признаками СА [1].

В среднем у 89% больных СА отмечается (патогистологически) очевидная гипоплазия внутрипеченочных желчных протоков (уменьшение их числа) с различной степенью выраженности, причем лишь у 60% детей – в возрасте до 6 мес.

Длительный холестаз коррелирует с образованием ксантом в гиподерме на тыльной поверхности суставов пальцев, ладонях, задней поверхности шеи, вокруг ануса и в паху [3].

Отмечаются также редкие манифестации СА, ассоциированные с делецией хромосомы 20p12 *JAG1*: высокий голос, потеря слуха (средний отит), множественные «сгибательные» складки пальцев, краниосиностоз, стеноз трахеи и бронхов, хронический синусит, макроцефалия, гипотиреоз и сахарный диабет (инсулинозависимый), аноксия новорожденных, генерализованные белесоватые папулы [1, 6].

Большая часть летальных случаев при СА вызвана патологией сердечно-сосудистой системы [7]; пороки системы выявлены у 81–100% больных СА. Превалирует поражение легочной артерии, ее ветвей (чаще стеноз) и клапана. У ¼ части больных СА отмечено поражение непосредственно сердца (тетрада Фалло, дефект межжелудочковой и межпредсердной перегородок, стеноз аорты и ее коарктация), которые и являются причинами летального исхода при этом синдроме [1]. При СА высока также частота цереброваскулярной патологии (артериальных и венозных сосудов): аневризмы головного мозга, артериопатия, долихоэктазия, болезнь моя-моя. Причем венозные церебральные аномалии можно отнести к особенностям СА [8]. При этом достаточно часто (16%) причиной смерти при СА являются внутричерепные кровотечения (эпидуральные, субдуральные, субарахноидальные, интрапаренхиматозные). Кровотечения большей частью спонтанны либо являются последствием легкой травмы головы или коагулопатии [1].

Глазные аномалии при СА представлены задним эмбриотоксоном, мозаичным рисунком стромальной гипоплазии радужной оболочки, микрокорнеа, друзами зрительного диска и пигментной ретинопатией. Задний эмбриотоксон (выраженное переднее пограничное кольцо Швальбе) некоторые авторы относят к патогномоничным признакам СА, однако клинического значения он не имеет [9].

У больных с СА выражены нарушения в системе желудочно-кишечного тракта (ЖКТ), которые проявляются дефектом желчевыделения, холестазом (из-за недостаточности внутрипеченочных желчных протоков), гепатомегалией, циррозом в сочетании с доброкачественными гигантскими печеночными узлами, недостаточностью поджелудочной железы, атрезией и стенозом тощей и подвздошной кишок, микроколоном и мальротацией, спленомегалией [1, 10]. Указанные дефекты печени могут вести к развитию терминальной стадии ее поражения и необходимости трансплантации [1]. Однако при квалифицированном специализированном уходе за больными СА резко снижается прогрессирование поражения печени до терминальной стадии [1, 3].

Почечная патология также достаточно частое (85,7%) проявление СА. При этом отмечаются двусторонняя почечная дисплазия, почечный агенез, дистальный почечный канальцевый ацидоз, снижение клубочковой фильтрации и (или) протеинурия, единственная почка, удвоение мочеточников, поликистоз и дисплазия почек, летальный ювенильный нефронофтиз, «липидоз» клубочков, артериальный стеноз (приводит к системной гипертензии) [11].

Распространенной костной аномалией СА являются бабочковидные позвонки (бессимптомная патология), обусловленные расщеплением тела позвонка. Реже встречаются слияния позвонков, полупозвонки, межреберные соединения, укороченные пальцы. Отдельно выделяют орофациальные (лицевые) скелетные дисфункции: выпуклый лоб, умеренный гипертелоризм с глубоко посаженными глазами, седловидный или прямой нос с уплощенно-выпуклым кончиком и большие уши. Это придает больным СА характерный внешний вид. Надо отметить, что нарушение питания у пациентов с СА, дефицит витаминов D и K, магния, нарушение функций печени, почек и поджелудочной железы ведут к остеопорозу и патологическим переломам [1, 12].

К клиническим проявлениям СА относят и значительную задержку роста (50–87%) больных, хроническое истощение, вызванное нарушением всасывания

в кишечнике. У части больных (16%) наблюдались умеренная умственная отсталость [1].

Специфическая терапия СА не разработана. Симптоматическое лечение направлено на коррекцию нарушений функций вовлеченных органов. Снятию зуда способствуют антигистаминные препараты (в умеренных случаях – налтрексон либо рифампицин) [1]. Дефицит жирорастворимых витаминов A, E, D и K, который часто встречается у пациентов с СА, необходимо восполнять (как и назначение препаратов кальция при остеопорозе). Однако назначение витамина А в связи с его гепатотоксичностью не рекомендуется. В тяжелых случаях показана трансплантация печени [1, 3].

Представляем описание собственного клинического наблюдения.

Мать двоих детей, мальчика 11 лет и девочки 5 лет, обратилась в кожную клинику с жалобами на наблюдающиеся у обоих детей выраженный зуд, сухость, стянутость кожных покровов, отставание в развитии (умственное и физическое).

***Мальчик Б.**, 11 лет, болеет с рождения. Лечение проводили неоднократно в ЦРБ г.Дербент, где он проживает, Москве, Ростове-на-Дону, Санкт-Петербурге. Ему были выставлены различные диагнозы и назначено лечение, которое, со слов матери, не давало эффекта (выписки не предоставлены). Состоит на «Д»-учете с диагнозом: атопический дерматит; в связи с его обострением госпитализирован в детское кожное отделение ГБУ РД РКВД.*

Ребенок от первой беременности, протекавшей на фоне токсикоза 1 половины, роды срочные, стимулированные. У родителей брак близкородственный – являются двоюродными братом и сестрой по материнской линии. Оценка по шкале Апгар 7/8 баллов. Масса тела при рождении 3000 г, рост 50 см. Самостоятельно грудь не сосал, вскармливался до 2 мес сцеженным молоком, затем питательными адаптированными смесями. Признаки зуда появились в 5 мес, был беспокоен всегда. До 1 года отмечался выраженный себорейный дерматит. В возрасте 2 мес обследован в Махачкале по поводу токсоплазмоза. В 6 мес в г.Баку госпитализирован по поводу инфекционного энтероколита (возбудитель неизвестен). Отмечалась повышенная до фебрильных цифр температура. После выписки стал спокойнее, отсутствие лихорадки в течение 7 мес. Масса тела практически не прибавлялась, несмотря на нормальный аппетит и отсутствие патологических потерь. В 1 год 2 мес в Ростове-на-Дону выявлены киста прозрачной перегородки, расширение боковых желудочков мозга. В 2 года 2 мес пролечен ампициллином, гентамицином, метронидазолом от листериоза, мать – носительница.

В январе 2011 г. (в возрасте 2 лет 11 мес) находился на госпитализации в Санкт-Петербургской педиатрической академии. Диагностированы аденоидит, фарингит, исключены пороки гортани. В анализах крови – непостоянная нейтропения, билирубин и холестерин в норме, щелочная фосфатаза до 1400 ед/мл.

В мае 2011 г. впервые обследован в гастроэнтерологическом отделении НЦЗД РАМН, жалобы на изнуряющий генерализованный зуд, фебрильную лихорадку.

Проведена краевая биопсия печени: явления холангиолита в стадии разрешения. Пролиферация желчных протоков. Фиброз портальных трактов с формированием неполных фиброзных септ (индекс фиброза по Desmet 1 балл – слабый). Ребенок выписан домой с рекомендациями приема препаратов урсодезоксихолевой (УДХК) и холевой кислоты, жирорастворимых витаминов, но рекомендации не соблюдались; состояние без динамики.

В марте 2012 г. повторная госпитализация в гастроэнтерологическое отделение НЦЗД РАМН. Жалобы сохраняются. По результатам нефрологического обследования установлен диагноз «неполный синдром Фанкони (болезнь Дента)». Хроническая болезнь почек I стадия.

Последняя госпитализация в сентябре 2015 г. Находился в отделении гастроэнтерологии с гепатологической группой в ФГБОУ «Научный центр здоровья детей» МЗ РФ (Москва), где было проведено обследование.

***Рентгенография тазобедренных суставов (29.09.15).** Заключение: рентгенологические признаки «coxa valga» с обеих сторон.*

***Сцинтиграфия (25.09.15).** Заключение: накопительно-выделительная функция гепатоцитов не снижена, недостаточность сфинктера Одди, нарушение поступления желчи в желчный пузырь (сокращен? перегиб желчного пузыря? заполненный желчный пузырь?)*

***Рентгенография кистей (оценка костного возраста) (25.09.15).** Заключение: костный возраст соответствует примерно 4,0–5,5 годам (отстает от календарного на 2,0–2,5 года). Прозрачность костной ткани повышена. Визуализируются ядра окостенения полулунных костей.*

***Биохимическая диагностика методом тандемной масс-спектрометрии (ESI-MS/MS) (01.10.15).** Заключение: показателей, свидетельствующих о развитии наследственных аминоацидопатий, дефектов митохондриального β-окисления и органической ацидурии не выявлено.*

***Эзофагогастродуоденоскопия (05.10.15).** Заключение: дистальный эзофагит I степени. Антральный гастрит. Дуоденит. Лимфофоллику-*

лярная гиперплазия слизистой оболочки луковицы двенадцатиперстной кишки (исключить инвазию глистов, простейших). Дуоденогастральный рефлюкс. Признаки гипотонии привратника.

УЗИ органов брюшной полости (22.09.15). *Желчный пузырь: локализация в типичном месте; размер 70×24 мм – увеличен; печень: размер левой доли – 75 мм (норма); размер правой доли – 95 мм (увеличена); контур ровный; эхогенность повышена; паренхима неоднородная. Воротная вена: размер 7 мм – расширена; стенки уплотнены. Печеночные вены не изменены. Кровоток двухфазный. Поджелудочная железа: головка 22 мм – увеличена; тело 20 мм – увеличено; хвост 23 мм – увеличен. Паренхима неоднородная. Эхогенность норма. Стенки сосудов не уплотнены. Вирсунгов проток не расширен. Селезенка: размер 75×30 мм – норма. Контур ровный. Эхогенность в норме. Паренхима однородная. Дополнительная долька не визуализируется. Сосуды не изменены. Желудок: стенки – норма, секреция – содержимое. Двенадцатиперстная кишка: стенки – норма; секреция – содержимое. Лимфатические узлы не визуализируются. Свободная жидкость: не визуализируется; контур ровный.*

При офтальмологическом обследовании *– ангиоретинопатия обоих глаз.*

Определение содержания желчных кислот: *желчные кислоты на фоне УДХК – 13 мкмоль/л (норма до 10 мкмоль/л), после отмены УДХК – 3 мкмоль/л; Соматомедин С 23,3 нг/мл (норма 57–316 нг/мл).*

От биопсии для исключения врожденного ихтиоза мать отказалась.

Аллергоанамнез не отягощен.

Социально-бытовые условия удовлетворительные.

Status praesens: *общее состояние на момент консультации удовлетворительное. Температура тела 36,6°С. Кожные покровы смуглые, сухие с мелко-пластинчатым шелушением белесоватого цвета на всей поверхности и множественными экскориациями. Периферические лимфатические узлы не увеличены, безболезненны при пальпации. Ребенок низкого (не соответствует возрасту) роста, пониженного питания. Гипертеллоризм, треугольное лицо, антимонголоидный разрез глаз. Нос прямой с круглым кончиком (рис. 1, а). Со стороны костно-мышечной системы: воронкообразная деформация грудной клетки, широкие кисти, короткие дистальные фаланги кистей (см. рис. 1, б). Вертикальный таран стоп. Щитовидная железа при пальпации не увеличена. Дыхание везикулярное, хрипов нет. Частота дыхания – 18 в минуту. Сердечные тоны ясные, ритмичные, шумов нет. Печень – у края реберной дуги, селезенка не пальпируется. Живот при пальпации мягкий, безболезненный.*

Множественный кариес. Волосы ломкие, истонченные. Ребенок отстает в физическом (соответствует 7–8 годам) и психоречевом развитии.

Status specialis: *кожные покровы смуглые, сухие, с мелко-пластинчатым шелушением белесоватого цвета на всей поверхности и множественными экскориациями. Красная кайма губ сухая, с трещинами (см. рис. 1, а). В подмышечной области кожа напоминает рыбью чешую. Веки отечны, периорбитальная складчатость. На ладонях и подошвах незначительный гиперкератоз, кожа шелушится и сходит (рис. 1, в). Ногтевые пластины на верхних и нижних конечностях ломкие, сухие, в виде часовых стекол (рис. 1, г). Ушные раковины деформированы. Дермографизм красный.*

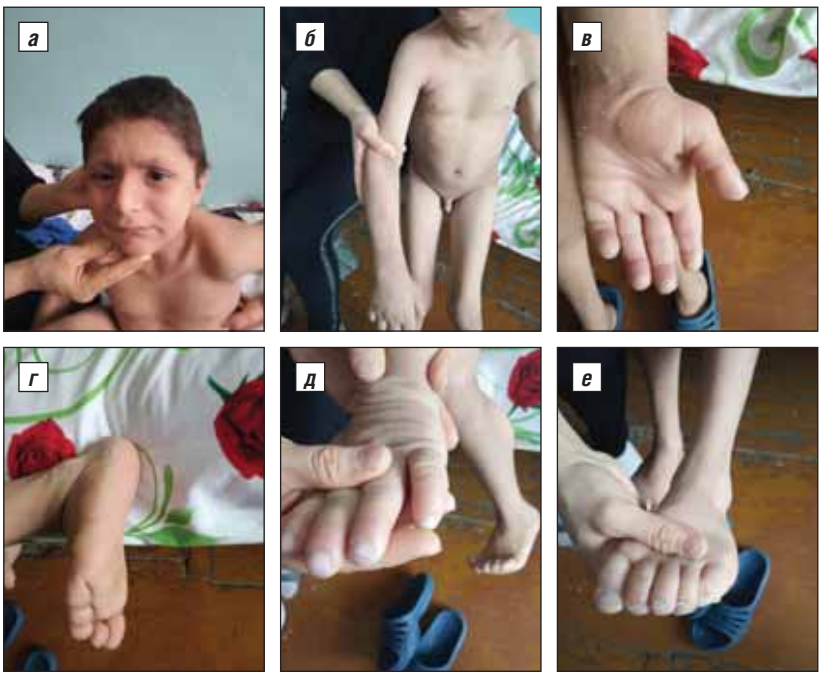

Рис. 1. Мальчик Б., 11 лет; *а* – гипертеллоризм, треугольное лицо, антимонголоидный разрез глаз, нос прямой с круглым кончиком, кожные покровы смуглые, сухие, с мелкопластинчатым шелушением; *б* – воронкообразная деформация грудной клетки, широкие кисти, короткие дистальные фаланги кистей; *в, г* – на ладонях и подошвах – незначительный гиперкератоз, кожа шелушится и сходит; *д, е* – ногтевые пластины на верхних и нижних конечностях ломкие, сухие, в виде часовых стекол

Fig. 1. Boy B. aged 11 years; *a* – hypertelorism, a triangular face, an antimongoloid slant. A straight nose with a rounded tip. The skin is swarthy, dry, with microscale desquamation; *б* – funnel chest, broad hands, short distal phalanges; *в, г* – the palms and soles show slight hyperkeratosis; the skin flakes and peels off; *д, е* – the nail plates on the upper and lower limbs are fragile, dry, and watch-glass

Клинический анализ крови (13.0 3.19): *Hb – 144 г/л, эр. – 5,1 • 10^{12}/л, л. – 5,9 • 10^{9}/л; эозинофилы – 3,0%; с/я нейтрофилы – 35,0%; лимф. – 56%; моноциты – 6%.*

Общий анализ мочи (13.03.19) *– без особенностей.*

Биохимические исследования (13.03.19): *глюкоза – 4,1 ммоль/л; креатинин – 76 мкмоль/л; мочевина – 3,0 ммоль/л.*

На основании комплексного мультидисциплинарного обследования можно выставить ***диагноз****: синдром Алажиля.*

Сопутствующие заболевания: *фиброз печени; несиндромальная дуктулярная гипоплазия; рефлюкс-эзофагит: дистальный поверхностный эзофагит; хронический поверхностный гастродуоденит, Hp – неассоциированный; дуденогастральный рефлюкс; дисфункция билиарного тракта; неполный синдром Фанкони (болезнь Дента?); хроническая болезнь почек, I стадия; воронкообразная деформация грудной клетки; вертикальный таран стоп «coxa valga»; задержка психоречевого развития; ангиоретинопатия обоих глаз.*

Проведено лечение: *щадящая диета; супрастин 2% – по 2 мл утром и вечером; аевит – 1 капсула 1 раз в день. Наружно: метиленовый синий 1% – 2 раза в день; мазь синафлан – 1 раз в день.*

В результате проведенной терапии улучшения состояния кожных покровов не отмечено.

Рекомендации:

1. Коррекция осложнений длительно сохраняющегося холестаза.

2. При развитии патологических состояний, значительно нарушающих качество жизни больного (кожный зуд, отставание в физическом развитии, изменения, обусловленные дефицитом жирорастворимых витаминов), комиссионно (смежные специалисты) рассмотреть вопрос о необходимости трансплантации печени.

Девочка Л.*, 5 лет, мать обратилась в ГБУ РД РКВД с жалобами на сухость кожных покровов.*

Anamnesis vitae: *родилась от второй беременности. Беременность и роды протекали без осложнений. Оценка по шкале Апгар 7/8. Наследственность по кожным заболеваниям не отягощена. Аллергологический фон не отягощен.*

Status praesens: *общее состояние на момент осмотра удовлетворительное, сознание ясное. Температура тела 36,6°С. Кожные покровы смуглого цвета с мелкопластинчатым шелушением. Ребенок отстает в физическом развитии (соответствует 3 годам). Гипертеллоризм, антимонголоидный разрез глаз. Волосы истонченные, ломкие, сухие, диффузная алопеция (рис. 2, а). Со стороны костно-мышечной системы – воронкообразная деформация грудной клетки (рис. 2, б), широкие кисти, короткие дистальные фаланги кистей. Дыхание везикулярное, хрипов нет. Сердечные тоны ясные, ритмичные. Печень не увеличена, селезенка не пальпируется. Психоневрологическая среда: ребенок отстает в психоречевом развитии, на диспансерном учете у невролога не состоит, но проходит лечение в частной клинике.*

Status specialis: *кожные покровы смуглые, сухие, с мелкопластинчатым шелушением белесоватого цвета на всей поверхности и множественными экскориациями. Веки отечны, периорбитальная складчатость. На ладонях и подошвах незначительный гиперкератоз, кожа шелушится. Глаза глубоко посажены, умеренный гипертеллоризм. Лоб выраженный. Нос седловидный с круглым кончиком. Ушные раковины деформированы (рис. 2, в). Ногтевые пластины на верхних и нижних конечностях ломкие, сухие, в виде часовых стекол (рис. 2, г). Дермографизм красный.*

Клинический анализ крови (13.03.19): *Hb – 144 г/л, эр. – 5,1; л. – 7,9; э. – 4%; с/я нейтрофилы – 47%; лимф. – 44; мон. – 3, СОЭ – 10 мм/ч.*

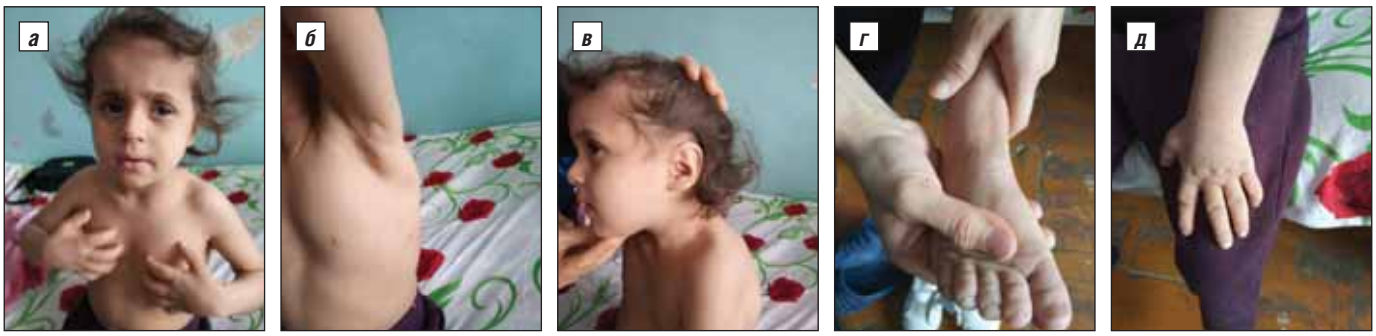

Рис. 2. Девочка Л., 5 лет: *а* – гипертеллоризм, антимонголоидный разрез глаз; веки отечны, периорбитальная складчатость; волосы истонченные, ломкие, сухие; диффузная алопеция; *б* – воронкообразная деформация грудной клетки; *в* – нос седловидный с круглым кончиком; ушные раковины деформированы; *г, д* – ногтевые пластины на нижних и верхних конечностях – ломкие, сухие, в виде часовых стекол

Fig. 2. Girl L. aged 5 years: *а* – hypertelorism, an antimongoloid slant; swollen eyelids, periorbital folding; thinning, brittle, and dry hair; diffuse alopecia; *б* – funnel chest; *в* – a saddle nose with a rounded tip; deformed auricles; *г, д* – the nail plates on the lower (A) and upper (Б) limbs are fragile, dry, and watch-glass

Общий анализ мочи (13.03.19): *без особенностей.*

Биохимические исследования (13.03.19): *глюкоза – 3,8 ммоль/л; креатинин – 76 мкмоль/л; мочевина – 5,0 ммоль/л.*

На основании клинических данных и семейного анамнеза выставлен ***диагноз****: синдром Алажиля.*

Проведено лечение: *щадящая диета; супрастин 2% – по 2 мл утром и вечером; аевит – 1 капсула 1 раз в день. Наружно: метиленовый синий 1% – 2 раз в день; мазь синафлан – 1 раз в день.*

В результате проведенной терапии улучшения состояния кожных покровов не отмечено.

Рекомендации:

1. Коррекция осложнений длительно сохраняющегося холестаза.

2. При развитии патологических состояний, значительно нарушающих качество жизни больного (кожный зуд, отставание в физическом развитии, изменения, обусловленные дефицитом жирорастворимых витаминов), комиссионно (с учетом смежных специалистов) рассмотреть вопрос о необходимости трансплантации печени.

Описанные случаи СА являются редкими в практике педиатра и дерматовенеролога. Достаточно сложно идентифицировать этот генодерматоз и опираться при этом следует в том числе на клинические признаки СА. Своевременно выставленный диагноз и комплексная терапия позволяют избежать трансплантации печени у таких пациентов. Мы можем отметить ряд клинически выраженных проявлений у обоих пациентов, которые, возможно, являются признакам СА (требуются дальнейшие клинические наблюдения): вертикальный таран стоп, воронкообразная деформация грудной клетки, ихтиозиформное поражение подмышечных областей, ногтевые пластинки в виде часовых стекол, истонченные и ломкие волосы.

* * *

Информация об источнике финансирования:
обследование и лечение пациентов проводилось за счет средств Государственного бюджетного учреждения Республики Дагестан «Республиканский кожно-венерологический диспансер».

Авторы статьи подтверждают отсутствие конфликта интересов при написании статьи.

Литература/References

1. Назаренко Л.П. Федеральные клинические рекомендации по диагностике и лечению синдрома Алажиля. М., 2015; 25 [NazarenkoL.P. Federal'nye klinicheskie rekomendacii po diagnostike i lecheniyu sindroma Alazhilya. M., 2015; 25 (in Russ.)].

2. Krantz I., Piccoli D., Spinner N. Alagille syndrome. *J Med Genet*. 1997; 34 (2): 152–7. DOI:10.1136/jmg.34.2.152

3. Омельченко Е.В., Ермолаев М.Н., Сенаторова А.С. Артериопеченочная дисплазия (Синдром Алажиля) у ребенка (клиническое наблюдение). *Здоровя дитини. Тематический выпуск «Дитяма гастроентерологія»*. 2015; 62: 128–32 [Omel'chenko E.V., Ermolaev M.N., Senatorova A.S. Arteriopechenochnaya displaziya (Sindrom Alazhilya) u rebenka (klinicheskoe nablyudenie). *Zdorovya ditini. Tematicheskij vypusk «Dityama gastroenterologiya» (Ukraina Journal)*. 2015; 62: 128–32 (in Ukrainian)].

4. Дягтерева А.В., Болмасова А.В., Филиппова Е.А. и др. Физическое развитие ребенка с синдромом Алажиля до и после трансплантации печени. *Вопросы практической педиатрии*. 2018; 13 (2): 64–9 [Degtyaryova A.V., Bolmasova A.V., Filippova E.A. et al. Physical development of a child with Alagille syndrome before and after liver transplantation. *Voprosy prakticheskoj pediatrii*. 2018; 13 (2): 64–9 (in Russ.)]. DOI: 10.20953/1817-7646-2018-2-64-69

5. Горячова Л.П., Шилова И.В., Рогозина Н.В. и др. Синдром Алажиля в клинической практике. *Журнал инфектологии*. 2013; 5 (4): 72–6 [Goryacheva L.G., Shilova I.V., Rogozina N.V. et al. Syndrome Alazhillya in clinical practice. *Zhurnal infektologii*. 2013; 5 (4): 72–6 (in Russ.)].

6. Benabed Y., Chaillou E., Denis M. et al. Alagille syndrome: a case report. *Ann Biol Clin (Paris)*. 2018; 76 (6): 675–80. DOI: 10.1684/abc.2018.1399

7. Mitchell E., Gilbert M., Loomes K. Alagille Syndrome. *Clin Liver Dis*. 2018; 22 (4): 625–41. DOI: 10.1016/j.cld.2018.06.001

8. Carpenter C., Linscott L., Leach J. et al. Spectrum of cerebral arterial and venous abnormalities in Alagille syndrome. *Pediatr Radiol*. 2018; 48 (4): 602–8. DOI: 10.1007/s00247-017-4043-2

9. Ho D., Levin A., Anninger W. et al. Anterior Chamber Pathology in Alagille Syndrome. *Ocul Oncol Pathol*. 2016; 2 (4): 270–5. DOI: 10.1159/000446804

10. Kim J., Yang B., Paik N. et al. A case of Alagille syndrome presenting with chronic cholestasis in an adult. *Clin Mol Hepatol*. 2017; 23 (3): 260–4. DOI: 10.3350/cmh.2016.0057

11. Di Pinto D., Adragna M. Renal manifestations in children with Alagille syndrome. *Arch Argent Pediatr*. 2018; 116 (2): 149–53. DOI: 10.5546/aap.2018.eng.149

12. Berniczei-Royko A., Chałas R., Mitura I. et al. Medical and dental management of Alagille syndrome: a review. *Med Sci Monit*. 2014; 20: 476–80. DOI: 10.12659/MSM.890577

ALAGILLE SYNDROME

M. Gadzhimuradov*, MD;* ***M. Alieva****;* ***G. Mamasheva****, Candidate of Medical Sciences*
Dagestan State Medical University, Makhachkala

Alagille syndrome (AS) is a rare multisystem autosomal dominant hereditary disease. It may be identified on the basis of a number of clinical signs: cholestasis, heart disease, skeletal abnormalities, typical facial appearance, and eyeball abnormalities. AS is accompanied by growth retardation and delayed physical development. Obvious hypoplasia of the intrahepatic bile ducts is noted; defects of the liver can cause its end-stage disease that needs transplantation. Most of fatal AS cases are due to cardiovascular diseases: injury of the pulmonary artery, its branches (more commonly stenosis) and valve; directly that of the heart (tetralogy of Fallot, ventricular and atrial septal defects, aortic stenosis and coarctation); cerebrovascular diseases (cerebral aneurysms, arteriopathy, dolichoectasia, moya-moya disease). Bone abnormalities are common in AS; these are butterfly vertebrae, vertebral fusion, hemivertebrae, intercostal joints, shortened fingers, a convex forehead, moderate hypertelorism with deep-set eyes, a saddle-shaped or straight nose with a flattened-convex tip and large ears. AS is also manifested by severe growth retardation, chronic exhaustion, and sometimes moderate mental retardation. Specific therapy for AS has not been developed.

The paper describes clinical cases (an 11-year-old boy and his 5-year-old sister). The children complained of obvious itching, dry and tightened skin; AS was manifested by a complete set of the above clinical signs with delayed mental and physical development. Only a few years later, the specialists from regional and federal clinics of Russia diagnosed AS on the basis of a set of symptoms. The authors note that both patients have a number of clinical manifestations that may be signs of AS, such as talipes valgus; funnel-shaped deformation of the chest; ichthyosiform lesions of the axillary regions; watch-glass nails; thinning and brittle hair.

Key words: *Alagille syndrome, review of literature, case report.*
For citation: *Gadzhimuradov M., Alieva M., Mamasheva G. Alagille syndrome. Vrach. 2020; 31 (8): 64–69. https://doi.org/10.29296/25877305-2020-08-10*