https://doi.org/10.29296/25877305-2020-01-14

Современные подходы к лечению пациентов с флегмоной стопы

А. Эдилов,
В. Татьянченко, доктор медицинских наук, профессор,
В. Богданов, кандидат медицинских наук,
Ю. Красенков, кандидат медицинских наук,
Б. Ковалев, кандидат медицинских наук
Ростовский государственный медицинский университет, Ростов-на-Дону
E-mail: vladimirtatyanchenko1949@gmail.com

Для оценки тяжести течения гнойно-воспалительного процесса в области стопы предложено включать в диагностический алгоритм методику измерения тканевого давления. Полученные показатели послужили основанием для диагностики компартмент-синдрома и выполнения по показаниям декомпрессивной фасциотомии в области фасциевых структур стопы, обладающих высокими уровнем прочности и модулем упругости. Также оценивали степень репаративных процессов в послеоперационном периоде и уровень микробной обсемененности раны.

В исследовании участвовали 65 больных с флегмоной стопы недиабетической этиологии, разделенных на 2 группы: в 1-й группе (n=34) использовали разработанный диагностический и лечебный алгоритм компартмент-синдрома, а также методы ультразвуковой кавитации и озонотерапии, мазь атрауман, во 2-й (n=31) применялась традиционная методика лечения. Полученные данные позволяли прогнозировать и оценивать характер течения гнойного процесса.

Ключевые слова: хирургия, флегмона, стопа, операция, компартмент-синдром, фасциотомия.

Для цитирования: Эдилов А., Татьянченко В., Богданов В. и др. Современные подходы к лечению пациентов с флегмоной стопы // Врач. – 2020; 31 (1): 66–69. https://doi.org/10.29296/25877305-2020-01-14

Анализ отечественной и зарубежной литературы свидетельствует, что трудности лечения гнойных заболеваний мягких тканей конечностей, в частности области стопы, в современных условиях обусловлены несколькими причинами, среди которых – поздняя обращаемость больных за медицинской помощью, изменения характера патогенной микрофлоры с нарастающей устойчивостью к применяемым антибиотикам, необоснованно длительное консервативное лечение, неправильное или недостаточно радикальное первичное хирургическое вмешательство [1–3].

У 25–40% пациентов имеются осложненные формы течения флегмон мягких тканей стопы в виде развившегося острого тканевого гипертензионного синдрома (компартмент-синдрома) [4, 5]. Однако в литературе данных, касающихся обоснования дифференцированной тактики хирургического лечения флегмон стопы с учетом стадии развития этого синдрома, мы не обнаружили. До сих пор в хирургической практике ранняя диагностика тканевого гипертензивного синдрома основывается на субъективных, малоинформативных клинических данных.

Целью работы было улучшить результаты лечения больных с флегмоной стопы путем своевременной диагностики острого внутритканевого гипертензионного синдрома и применения комплекса лечебных мероприятий, направленных на лечение этой сочетанной патологии.

МАТЕРИАЛ И МЕТОДЫ

В основу работы положены результаты обследования 65 больных с флегмонами стопы недиабетической этиологии; больных мужского пола было 44 (68,8%), женского – 21 (31,2%).

Источником развития флегмон у пациентов были травма стопы (n=12), инфицирование раны (n=42), мозоли (n=10), непрямое инфицирование (n=24). В основную, 1-ю группу, вошли 34 пациента, во 2-ю (группа сравнения) – 31. Возраст больных колебался от 19 до 68 лет. Госпитализированным больным проводили клинико-лабораторное обследование в соответствии с существующим для данной категории стандартом. Тканевое давление области стопы определяли путем его мониторинга инвазивным методом, используя аппарат Stryker по разработанной нами методике (патент на изобретение №2683855, опубл. 02.04.2019).

РЕЗУЛЬТАТЫ И ОБСУЖДЕНИЕ

Установлено, что во всех возрастных группах процесс начинался с появления болей в конечности, усиливающихся при движении (особенно при локализации процесса в подошвенной области фасциального ложа стопы), припухлости и инфильтрата, ограничения подвижности в суставах стопы, подъема температуры и ухудшения общего состояния. У больных всех возрастных групп с гнойно-воспалительными процессами мягких тканей стопы были понижены содержание Hb, числа эритроцитов, отмечались лейкоцитоз, сдвиг лейкоцитарной формулы влево, увеличение СОЭ. В то же время у больных пожилого возраста на фоне снижения уровня Hb, числа эритроцитов и некоторого увеличения СОЭ изменения в белой крови были незначительными: количество лейкоцитов – не более $6–8 \cdot 10^9$/л; в некоторых случаях отмечалась лимфопения, свидетельствующая о степени выраженности воспалительной реакции.

Во всех возрастных группах при поступлении больных в стационар отмечены следующие изменения в биохимических анализах: при нормальном содержании общего белка крови выявлялась диспротеинемия, которая выражалась в гипоальбуминемии

с относительным и абсолютным повышением показателей фракции α_2-глобулинов. У 54 (84,8%) больных реакция на С-реактивный белок была положительной или резкоположительной, причем 65% таких случаев было в подростковой и юношеской возрастных группах, что еще раз подчеркивает более активное течение гнойно-воспалительного процесса у больных этой возрастной категории. Данные иммунограмм у больных с гнойно-воспалительными заболеваниями мягких тканей стопы свидетельствуют о том, что независимо от возраста, у пациентов происходит депрессия некоторых звеньев иммунной защиты. Всем больным с 1-х суток после операции назначали иммуномодулятор циклоферон (по 2 таблетки 2 раза в день).

Мониторинг тканевого давления показал, что острые воспалительные процессы мягких тканей стопы, к которым относится флегмона, протекают при повышенном тканевом давлении. При этом степень повышения этого показателя зависела как от характера строения фасциального футляра, так и от длительности заболевания. Так, гнойно-воспалительные процессы, локализующиеся в области подошвенного отдела стопы, обычно сопровождаются высоким подъемом тканевого давления (до 40–50 мм рт. ст.), чем в области фасциального ложа тыльной поверхности стопы (20–30 мм рт. ст.).

Нами установлено, что резкое увеличение градиента тканевого давления у больных с гнойно-воспалительными процессами наступает с 5-го дня при локализации процесса в подошвенном фасциальном ложе и с 7-го дня – в фасциальном ложе тыльной поверхности стопы. Клинический анализ историй болезни пациентов с разной давностью заболевания показал, что если вскрытие патологического очага не было осуществлено до 5–7-х суток, у больных обычно развивалась симптоматика, выражавшаяся в увеличении интенсивности болей, повышении потребности в анальгетиках и локальной болезненности в области заинтересованного фасциального ложа стопы при пассивных движениях в пальцах конечности. У 11 больных, у которых вскрытие гнойника было осуществлено через 10 дней с момента заболевания, отмечался парез конечности на стороне операции. При этом величина тканевого давления у них была на 55–60% выше исходного. Все эти больные относились ко второму зрелому и пожилому возрасту. После вскрытия гнойника величина тканевого давления у этих больных снижалась в течение 2–3 сут, однако даже в момент выписки из стационара оставалась на 10–15% выше исходного уровня.

Мы считаем, что при установлении диагноза, сопутствующего гнойно-воспалительному заболеванию, каковым является компартмент-синдром, единственным эффективным методом лечения, помимо вскрытия полости гнойника, является подкожная декомпрессивная фасциотомия, которая была выполнена нами у 28 (82,4%) из 34 больных основной клинической группы наблюдений по разработанной методике.

В зависимости от результатов микробиологических исследований больным назначали полусинтетические пенициллины широкого спектра действия (ампициллин, карбенициллин), пенициллиназоустойчивые препараты (оксациллин, метициллин), цефалоспорины (цефтазидим, цефатоксим), полусинтетические аминогликозиды (амикацин, нетилмицин), полусинтетические тетрациклины (метациклин, моксициклин). При одновременном применении ≥2 антибиотиков учитывали их совместимость (по А.М. Маршаку). Для получения стойкого бактерицидного эффекта в отношении грамположительной и грамотрицательной флоры применяли сульфаниламидные препараты длительного действия (сульфопиридазин, сульфодиметоксин, сульфален и др.). Для орошения раны широко использовали поверхностно-активные вещества (1% раствор диоксидина, 0,05% раствор хлоргексидина). Дезинтоксикационная терапия, иммунотерапия, физиотерапия и общеукрепляющее лечение проводили у всех больных по общепринятым методикам лечения пациентов с гнойно-воспалительными процессами мягких тканей.

У 31 больного (группа сравнения) оперативное лечение выполнено под наркозом в день поступления. Операция заключалась в широком вскрытии гнойника, ревизии гнойной полости, удалении некротических масс, санации раны 3% перекисью водорода и 0,05% раствором хлоргексидина. Операция заканчивалась дренированием и рыхлым тампонированием гнойной полости турундой с гидрофильными мазевыми препаратами (левосин, левомеколь, диоксиколь и др.) или гипертоническим раствором.

При бактериологическом исследовании раневого отделяемого сразу после вскрытия гнойника во всех случаях обнаружен рост патогенной микрофлоры. После выполненной санации при повторном исследовании на 3-е сутки у 25 (80,9%) больных характер роста микрофлоры не изменялся, а у 6 (19,1%) отмечался скудный рост в виде отдельных колоний.

Посевы из ран на 8–9-е сутки лечения были стерильными лишь у 8 (26,2%) больных. У остальных 23 (73,8%) пациентов по-прежнему обсемененность раны микрофлорой была выше критического уровня и составляла $04 \cdot 10^6$ КОЕ в 1 г ткани. Это не позволило наложить на рану ранние вторичные швы (не говоря о первично-отсроченных швах).

Биохимические показатели к этому сроку лечения нормализовались. Слабовыраженная диспротеинемия выявлялась у 10,4±0,7% больных.

Пациентов выписывали из стационара в удовлетворительном состоянии с очистившимися, гранулирующими поверхностными ранами. Средний срок пребывания в стационаре составил 11,96±0,71 сут ($p<0,05$).

Больные основной клинической группы после предоперационной подготовки были оперированы под наркозом в день поступления. Объем оперативного вмешательства был аналогичен таковому в группе сравнения.

После вскрытия и механической санации гнойника всем больным выполняли ультразвуковую (УЗ) кавитацию гнойной раны в 0,05% растворе водного хлоргексидина. Операцию заканчивали дренированием и рыхлым тампонированием раны (как и в группе сравнения). Со 2-го дня рану стопы орошали озонированными растворами, а с 3-го дня накладывали повязки с мазью атрауман. Рана после УЗ-обработки принимала более свежий вид. Раневая поверхность становилась чище, удалялось большое количество фибринозно-некротического налета. Стенки раны были «водянистыми», слегка кровоточили. Очищение гнойной полости происходило во всех отделах равномерно.

При бактериологическом исследовании ран на 3-и сутки после операции рост микрофлоры выявлялся у 11 (32,3%) больных. Причем количественная обсемененность стенок раны лишь у 6 (17,6%) больных была выше критического уровня и составляла в среднем $03 \cdot 10^6$ КОЕ в 1 г ткани. Все эти пациенты входили в группу больных с гипертензионным синдромом.

На 6-е сутки после операции у 30 пациентов обсемененность раны была $<10^5$ микробных тел в 1 г ткани. Мы считали это критерием завершения 1-го этапа лечения. Указанным больным были наложены первично-отсроченные швы. Только у 2 (5,8%) пациентов была отмечена несостоятельность этих швов; в дальнейшем у них рану вели открытым способом. У 4 больных на 8-е сутки были наложены вторичные швы. Структура ранних послеоперационных осложнений у больных 2 групп приведена в табл. 1.

Таблица 1

Осложнения раннего послеоперационного периода; n (%)

Вид осложнения	1-я группа	2-я группа
Некроз краев ран	2	5 (16,1)
Острый лимфангит	–	3 (9,7)
Кровотечение из раны	–	1 (3,2)
Распространение гнойного процесса	–	1 (3,2)
Всего	2 (5,8)	10 (32,3)

Разработанная нами тактика лечения больных с флегмоной стопы с учетом данных тканевого давления позволила не только уменьшить количество послеоперационных осложнений, но и сократить общие сроки лечения больных данной категории (см. рисунок). Так, у больных основной группы общие сроки лечения были на 3,6 дня меньше, чем в контрольной группе.

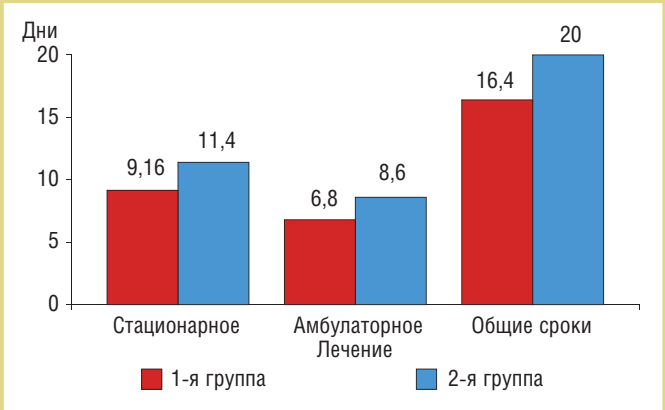

Длительность лечения (дни) больных 2 групп с флегмоной стопы

Подтверждением эффективности разработанной нами тактики ведения больных с флегмоной стопы служат отдаленные результаты в сроки от 6 мес до 1 года (табл. 2).

Таблица 2

Отдаленные результаты оперативного лечения больных 2 групп; n (%)

Результат	1-я группа	2-я группа
Хороший	31 (90,2)	14 (45,2)
Удовлетворительный	3 (8,8)	11 (35,5)
Неудовлетворительный	–	6 (19,3)
Всего	34 (100)	31 (100)

Примечание. Во всех случаях $p<0,05$ между группами.

Видно, что у больных основной группы в отдаленные сроки хороших результатов было в 2 раза больше, чем во 2-й, контрольной группе (соответственно 90,2 и 45,2%). Количество удовлетворительных результатов, связанных с нарушением функций стопы (отведение большого пальца) и болевыми триггерными зонами, во 2-й группе составило 35,5%, а неудовлетворительными признаны результаты лечения у 19,3% пациентов (гипертрофические рубцы, контрактура плюснофаланговых суставов, болевые триггерные зоны).

Своевременная диагностика компартмент-синдрома и выполненная по показаниям декомпрессивная фасциотомия позволяет снять отек тканей в зоне операции путем нормализации тканевого давления (до 8–10 мм рт. ст.). Открытый метод ведения гнойной раны в сочетании с УЗ-кавитацией и озонотерапией ее стенок обеспечивает более надежный контроль течения раневого процесса; на 6–7-е сутки у большинства больных (88,2%) были наложены первично-отсроченные швы на края раны.

* * *

Авторы заявляют об отсутствии конфликта интересов.

Литература/Reference

1. Винник Ю.С., Маркелова Н.М., Тюрюмин В.С. Современные методы лечения гнойных ран // Сибирское медицинское обозрение. – 2013; 1: 18–24 [Vinnik Y.S., Markelova N.M., Tyuryumin V.S. Modern methods of septic wounds treatment // Sibirskoe meditsinskoe obozrenie. – 2013; 1: 18–24 (in Russ.)]. DOI: 10.20333/25000136-2013-1-18-24.

2. Липатов К.В., Комарова Е.А., Гурьянов Р.А. Диагностика и хирургическое лечение стрептококковой некротизирующей инфекции мягких тканей // Раны и раневые инфекции. Журнал им. проф. Б.М. Костюченка. – 2015; 2 (1): 6–12 [Lipatov K.V., Komarova E.A., Guryanov R.A. Streptococcal necrotizing soft tissue infection: diagnosis and surgical treatment // Wounds and wound infections. The prof. B.M. Kostyuchenok journal. – 2015; 2 (1): 6–12 (in Russ.)]. https://doi.org/10.17650/2408-9613-2015-2-1-6-12.

3. Привольнев В.В., Каракулина Е.В. Основные принципы местного лечения ран и раневой инфекции // Клин. микробиол. и антимикроб. химиотер. – 2011; 3: 214–22 [Privolnev V.V., Karakulina E.V. Basic Principles of the Local Treatment of Wounds and Wound Infection // Klin. mikrobiol. i antimikrob. khimioter. – 2011; 3: 214–22 (in Russ.)].

4. Keudell A. et al. Diagnosis and treatment of acute extremity compartment syndrome // Lancet. – 2015; 386 (10000): 1299–310. DOI: 10.1016/S0140-6736(15)00277-9.

5. Radha A. et al. Acute compartment syndrome secondary to rhabdomyolosis in a sickle cell trait patient // Lancet. – 2014; 384 (9960): 2172. DOI: 10.1016/S0140-6736(14)61944-9.

CURRENT APPROACHES TO TREATING PATIENTS WITH FOOT PHLEGMON

***A. Edilov**; Professor **V. Tatyanchenko**, MD; **V. Bogdanov**, Candidate of Medical Sciences; **Yu. Krasenkov**, Candidate of Medical Sciences; **B. Kovalev**, Candidate of Medical Sciences*

Rostov State Medical University, Rostov-on-Don

To evaluate the severity of the pyoinflammatory process in the foot area, it is proposed to incorporate a tissue pressure measurement procedure in the diagnostic algorithm. The findings served as the basis for compartment syndrome diagnosis and decompressive fasciotomy, if indicated, in the area of the plantar fascia structures with high strength and elastic modulus. The degree of reparative processes in the postoperative period and the level of microbial contamination of the wound were also estimated.

The investigation covered 65 patients with non-diabetic foot phlegmon, who were divided into 2 groups: 1) 34 patients, in whom the developed diagnostic and treatment algorithm for compartment syndrome, ultrasonic cavitation and ozone therapy, as well as Atrauman ointment were used; 2) 31 patients, in whom traditional treatment was performed. The findings could predict and assess the nature of the purulent process.

***Key words:** surgery, phlegmon, foot, surgery, compartment syndrome, fasciotomy.*

***For citation:** Edilov A., Tatyanchenko V., Bogdanov V. et al. Current approaches to treating patients with foot phlegmon // Vrach. – 2020; 31 (1): 66–69. https://doi.org/10.29296/25877305-2020-01-14*